

FUNDAÇÃO UNIVERSIDADE DE BRASÍLIA (FUB)

HUB HOSPITAL UNIVERSITÁRIO DE BRASÍLIA

SELEÇÃO PARA ADMISSÃO DE RESIDENTES – 2007

Programas

Anestesiologia (R1)
Cirurgia-Geral (R1)
Clínica Médica (R1)
Dermatologia (R1)
Infectologia (R1)
Obstetrícia e Ginecologia (R1)
Oftalmologia (R1)
Otorrinolaringologia (R1)
Patologia (R1)
Pediatria (R1)
Psiquiatria (R1)
Radiologia e Diagnóstico por Imagem (R1)

Código: **5.1.1**

Aplicação: 9/12/2006

LEIA COM ATENÇÃO AS INSTRUÇÕES ABAIXO.

- 1 Ao receber este caderno, confira se ele contém **cem** itens, correspondentes à prova objetiva do exame de habilidades e de conhecimentos, corretamente ordenados de **1 a 100**.
- 2 Caso o caderno esteja incompleto ou tenha qualquer defeito, solicite ao fiscal de sala mais próximo que tome as providências cabíveis.
- 3 Recomenda-se não marcar ao acaso: em cada item, se a resposta divergir do gabarito oficial definitivo, o candidato receberá pontuação negativa, conforme consta em edital.
- 4 Não utilize material de consulta que não seja fornecido pelo CESPE/UnB.
- 5 Não se comunique com outros candidatos nem se levante sem autorização do chefe de sala.
- 6 A duração da prova é de **quatro horas**, já incluído o tempo destinado à identificação — que será feita no decorrer da prova — e ao preenchimento da folha de respostas.
- 7 Você deverá permanecer obrigatoriamente em sala por, no mínimo, uma hora após o início da prova e poderá levar o seu caderno de prova somente no decurso dos últimos **quinze minutos** anteriores ao horário determinado para o término da prova.
- 8 Ao terminar a prova, chame o fiscal de sala mais próximo, devolva-lhe a sua folha de respostas e deixe o local de prova.
- 9 A desobediência a qualquer uma das determinações constantes no presente caderno ou na folha de respostas poderá implicar a anulação da sua prova.

AGENDA (DATAS PROVÁVEIS)

- I **10/12/2006**, a partir das 10 horas (horário de Brasília) – Gabaritos oficiais preliminares da prova objetiva: Internet — www.cespe.unb.br/concursos/hubresidencia2006 — e quadros de avisos do CESPE/UnB.
- II **11 e 12/12/2006** – Recursos (prova objetiva): exclusivamente no Sistema Eletrônico de Interposição de Recurso, Internet — www.cespe.unb.br/concursos/hubresidencia2006.
- III **15/12/2006** – Resultado final da prova objetiva e convocação para a entrega da documentação para análise e defesa de currículo: Internet — www.cespe.unb.br/concursos/hubresidencia2006.

OBSERVAÇÕES

- Não serão objeto de conhecimento recursos em desacordo com o estabelecido no item 10 do Edital n.º 8/2006 – HUB/Residência, de 5/10/2006.
- Informações relativas à seleção poderão ser obtidas pelo telefone 0(XX) 61 3448-0100, pela Internet — www.cespe.unb.br/concursos/hubresidencia2006 ou na Central de Atendimento do CESPE/UnB.
- É permitida a reprodução deste material apenas para fins didáticos, desde que citada a fonte.



De acordo com o comando a que cada um dos itens de 1 a 100 se refira, marque, na **folha de respostas**, para cada item: o campo designado com o código **C**, caso julgue o item **CERTO**; ou o campo designado com o código **E**, caso julgue o item **ERRADO**. A ausência de marcação ou a marcação de ambos os campos não serão apenadas, ou seja, não receberão pontuação negativa. Para as devidas marcações, use a **folha de respostas**, único documento válido para a correção da sua prova.

PROVA OBJETIVA

Texto para os itens de 1 a 11

Uma paciente com 79 anos de idade, submetida a apendicectomia e a colecistectomia há mais de 10 anos, apresentou-se ao serviço de pronto atendimento com o quadro de abdome agudo obstrutivo e indicação cirúrgica.

Acerca desse caso clínico hipotético, julgue os itens seguintes.

- 1 Caso a paciente apresente dor visceral, ela poderá precisar a localização dessa dor.
- 2 Essa paciente pode ser submetida à reposição de potássio antes da operação.
- 3 A reposição volêmica com solução de Ringer lactato é contra-indicada no caso de a paciente não apresentar diurese.
- 4 O uso de antibióticos de amplo espectro é contra-indicado devido às possibilidades de seleção bacteriana e alteração de parâmetros clínicos no intra-operatório.
- 5 Durante a operação, caso haja necessidade de ressecção intestinal, um fio de sutura de poliglactina pode ser corretamente utilizado, visto que é reabsorvível e causa pouca reação tecidual.

Considerando que a paciente citada na situação hipotética acima encontra-se no 1.º dia após a operação, julgue os itens que se seguem.

- 6 Caso a paciente permaneça em jejum, a aplicação de 100 mg de glicose intravenosa durante 24 h resultará em diminuição da excreção urinária de uréia.
- 7 Nesse dia, a ferida operatória estará na fase de maturação, que é caracterizada pela migração de polimorfonucleares.
- 8 Devido às condições cirúrgico-anestésicas, poderá ocorrer febre nessa paciente devido a colapso de alvéolos e *shunt* vascular pulmonar.
- 9 Pneumonia e distúrbios hidroeletrólíticos podem favorecer um quadro de íleo pós-operatório.
- 10 Ainda que receba poucas doses de antibióticos, essa paciente, devido à idade, tem 50% de chance de desenvolver colite pseudomembranosa.
- 11 A ferida operatória dessa paciente pode apresentar seroma ou hematoma. Destes, o seroma tem maior risco de originar infecção.

Texto para os itens de 12 a 20

Uma paciente, com 32 anos de idade, apresenta quadro clínico sugestivo de colecistopatia crônica calculosa, é portadora de diabetes do tipo I e utiliza 40 UI de insulina NPH.

No que se refere a esse caso clínico hipotético, julgue os itens a seguir.

- 12 A radiografia de abdome não é indicada nesse caso, pois cálculos biliares radiopacos ocorrem somente entre 10% e 15% dos casos.
- 13 O estudo ultra-sonográfico é indicado no caso em apreço, pois, caso sejam observadas imagens ecodensas e móveis com sombra acústica posterior no interior da vesícula biliar, a acurácia do exame será próxima de 100%.
- 14 Caso a paciente apresente colecistite aguda, a colecintigrafia poderá ser utilizada e fornecerá dados sobre a anatomia e a função do fígado, da vesícula e ductos biliares, e do duodeno.
- 15 Nesse caso, doenças como refluxo gastroesofágico, pancreatite, doença ulcerosa péptica e síndrome do cólon irritable devem ser consideradas no diagnóstico diferencial.
- 16 Uma possível complicação para o caso em tela é o desenvolvimento da *pêntade* de Reynolds, o que requer a colecistectomia, em caráter de urgência.

Considere que a paciente referida no texto apresentou-se ao serviço de pronto atendimento, queixando-se de dor constante no hipocôndrio direito e apresentando o sinal de Murphy. Com base nessas informações, julgue os itens subsequentes.

- 17 Caso haja suspeita de colecistite enfisematosa, o tratamento cirúrgico não é indicado.
- 18 A dose de insulina deve ser mantida para se prevenir os efeitos clínicos adversos da hiperglicemia.
- 19 A fase inflamatória é a mais afetada no processo de cicatrização, porque, nessa etapa, há importante diminuição da deposição de colágeno.
- 20 A utilização de solução de frutose para a hidratação venosa dessa paciente é inadequada, pois poderá ocorrer acidose láctica fatal.

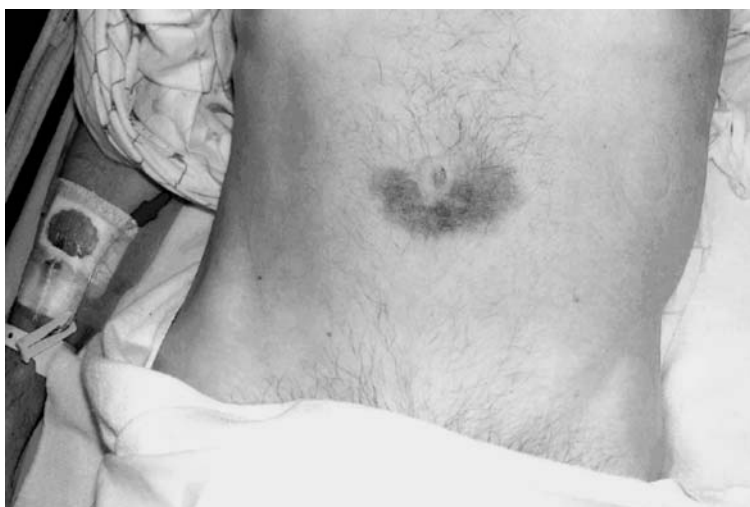Um homem de 28 anos de idade procurou assistência médica com queixas de mal-estar, anorexia, astenia, febre baixa, náuseas, vômitos, desconforto leve no hipocôndrio direito e aversão ao cigarro iniciados há 4 dias, seguidos de urina escurecida e pele amarelada. Relatou ser dependente de drogas ilícitas injetáveis há 6 meses. O exame clínico mostrou que o paciente tinha moderada icterícia e o fígado palpável a 4 cm da borda esternal direita — hepatimetria de 16 cm —, doloroso à palpação. O restante do exame físico não demonstrou anormalidades. Os exames laboratoriais mostraram elevação de bilirrubinas e de transaminases — cerca de 6 vezes o limite superior da normalidade. O painel sorológico para hepatite B solicitado pelo médico é mostrado na tabela abaixo.

marcador sorológico	HBsAg	Anti-HBs	Anti-HBc	HBeAg	Anti-HBe
resultado	positivo	negativo	positivo – igm	positivo	negativo

Com base nos dados clínico-laboratoriais desse quadro clínico, julgue os itens subseqüentes.

- 21 É correto concluir que o diagnóstico é de hepatite B crônica com baixa replicação viral.
- 22 Em princípio, não se recomenda nenhuma forma de tratamento medicamentoso específico na fase da doença em que se encontra esse paciente.

Um homem de 42 anos de idade procurou o serviço de pronto atendimento, relatando dor epigástrica intensa com irradiação para todo o abdome, iniciada há 4 dias e acentuada nas últimas 6 horas. O exame clínico mostrou paciente agitado, com desconforto à palpação da região epigástrica, destacando-se a alteração mostrada na figura abaixo.

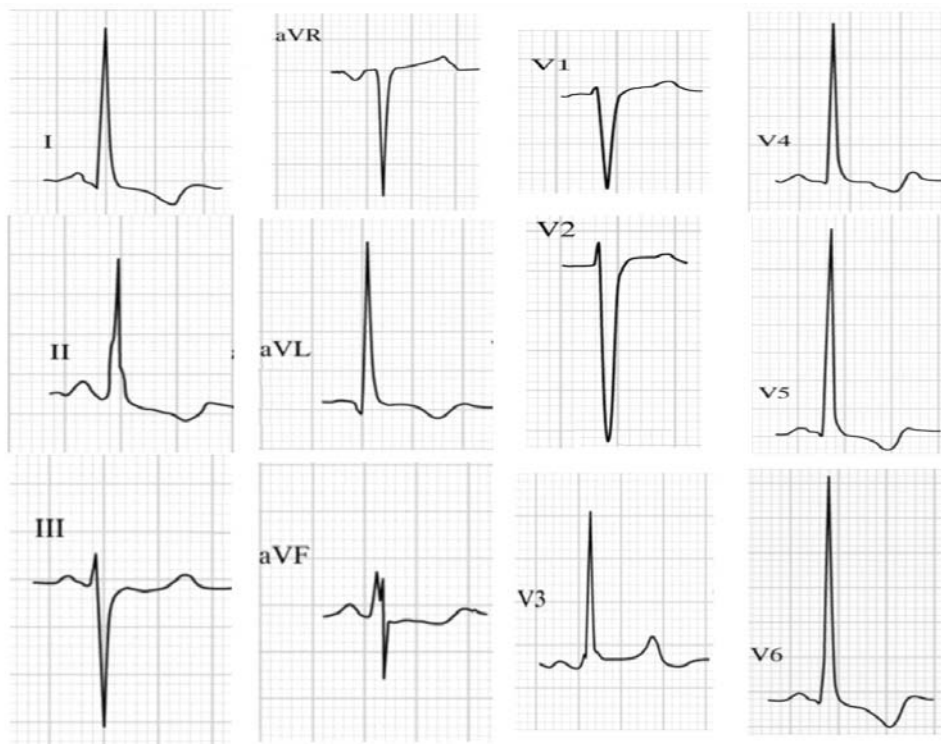


The American Journal of Medicine, 2005; 118:110.

Considerando as informações fornecidas, julgue os itens que se seguem.

- 23 O achado clínico observado na figura é chamado de sinal de Cullen e decorre basicamente da redução na contagem absoluta do número de plaquetas.
- 24 O sinal evidenciado no paciente mostrado na figura acima pode ser encontrado na rotura esplênica, na rotura de aneurisma da aorta abdominal e na pancreatite aguda necro-hemorrágica, por exemplo.

Um homem de 50 anos de idade foi atendido no serviço de pronto atendimento, relatando que há 6 horas passou a apresentar, de forma súbita, dor retroesternal de grande intensidade, irradiada para a região interescapular, associada a palidez cutânea e sudorese profusa. Informou ser portador de hipertensão arterial há vários anos e que suspendeu a medicação anti-hipertensiva (por sua própria vontade) há cerca de duas semanas. Os níveis de colesterol apresentaram-se normais, e o paciente informou ter suspenso o hábito tabágico há 2 meses. Na admissão, o exame clínico mostrou paciente agitado, com fácies de dor aguda, palidez cutânea, mucosas normocoradas, dispnéico leve, afebril, acianótico e normolíneo, com índice de massa corporal = 23 kg/m². Pressão arterial medida no membro superior direito = 170 mmHg × 110 mmHg e no membro superior esquerdo = 120 mmHg × 75 mmHg. *Ictus cordis* visível e palpável, localizado no 7.º espaço intercostal e na linha axilar anterior esquerdos, com três polpas digitais de extensão e com impulsividade aumentada. A ausculta cardíaca revelou ritmo cardíaco regular em 3 tempos (4.ª bulha), 2.ª bulha hiperfonética em área aórtica, sem sopros. Pulsos radiais e braquiais palpáveis e assimétricos (pulsos à esquerda com amplitude diminuída). Pulmões limpos. Restante do exame sem anormalidades. O eletrocardiograma convencional (12 derivações – calibração de 1 cm = 1 mV, velocidade do papel de 25 mm/s) realizado na sala de emergência é apresentado a seguir.



Edhouse *et al.* BMJ, 2006, 324, p. 1.265 (com adaptações).

Considerando o caso clínico e o ECG em apreço, julgue os itens a seguir.

- 25 De acordo com os dados apresentados, é correto inferir que o paciente apresenta dilatação e hipertrofia do ventrículo esquerdo.
- 26 A análise do traçado eletrocardiográfico permite estimar que o eixo elétrico médio do complexo QRS (SÂQRS), no plano frontal, encontra-se em cerca de 15º negativos (-15º).
- 27 A repolarização ventricular no eletrocardiograma apresentado mostra sinais evidentes de sofrimento isquêmico agudo primário e transmural (corrente de lesão subepicárdica) na parede anterior extensa do ventrículo esquerdo.
- 28 O uso associado de um vasodilatador potente (nitroprussiato de sódio, por exemplo) com um betabloqueador (metoprolol, por exemplo) deve ser considerado como parte da terapêutica medicamentosa nesse paciente.

Um médico plantonista foi chamado ao setor de exames por imagem do hospital para auxiliar no atendimento de um paciente que, após receber uma dose de contraste iodado durante a realização de uma angiogramia computadorizada helicoidal, passou a apresentar dificuldade respiratória, rouquidão, sensação de garganta apertada e de língua inchada, náuseas e vômitos. O paciente encontrava-se muito agitado, com pressão arterial de 70 mmHg × 40 mmHg, frequência cardíaca de 120 bpm, cianose discreta, perfusão periférica lentificada, estridor laringeo e sibilos pulmonares difusos.

A propósito da circunstância emergencial relatada ao lado, julgue os itens subsequentes.

- 29 Os transtornos hemodinâmicos observados no caso clínico em tela decorrem exclusivamente de intensa vasodilatação arterial que redundam em grave redução da resistência vascular periférica.
- 30 Nesse caso, a adrenalina, por via intravenosa, representa uma das principais medicações que devem ser usadas nesse paciente.

Texto para os itens de 31 a 34

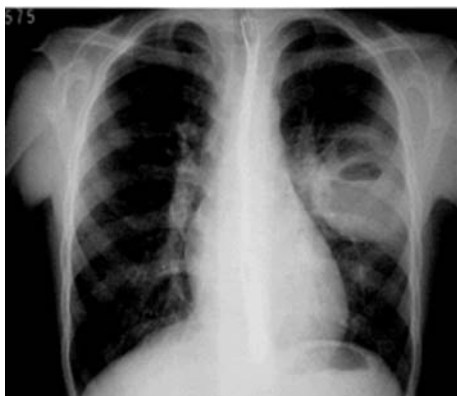Um rapaz com 19 anos de idade, ao chegar em casa, após ter passado a noite em uma festa, apresentou quadro de alteração brusca da consciência associado a contrações musculares. Tal situação se prolongou por pelo menos 30 minutos sem que houvesse recuperação da consciência, tempo gasto pelos familiares para levar o paciente à emergência de um hospital. Negaram-se antecedentes de episódios semelhantes, uso de álcool ou de drogas ilícitas. O exame físico da admissão mostrou leve alteração da consciência, palidez cutânea, sinais de enurese e repetidas e generalizadas contrações musculares rápidas, intercaladas por contrações musculares prolongadas, com rigidez do segmento muscular comprometido. O paciente foi prontamente internado e medicado, recebendo alta hospitalar após 12 h de internação, por apresentar-se assintomático.

Com referência ao quadro clínico descrito, julgue os próximos itens.

- 31** Os sinais motores podem ser classificados como sendo convulsão generalizada do tipo tônica.
- 32** O tratamento imediato do paciente deve incluir a manutenção das vias aéreas livres, com o paciente em decúbito lateral e sob proteção para evitar traumatismo e o emprego de fentoina por via intravenosa.

Considere que o paciente descrito no texto anterior tenha apresentado a seguinte evolução.

Passadas 2 semanas do episódio relatado, o paciente observou febre vespertina de 38 °C, associada a tosse com escassa expectoração, com progressivo agravamento em uma semana, para eliminação de inodora secreção purulenta e dor torácica em pontada localizada em hemitórax esquerdo. O paciente retornou ao mesmo hospital, tendo o exame físico revelado adinamia, pressão arterial de 80 mmHg × 40 mmHg, sinais de gengivite e infecção dentária, frequência respiratória de 30 incursões por minuto, presença de som bronquial em porção medial do hemitórax esquerdo, bulhas taquicárdicas e sem sopros, ausência de visceromegalias e de edema ou de varizes em membros inferiores. O exame neurológico mostrou-se sem alterações. Os exames complementares apresentavam os seguintes resultados: hemograma – hemácias: 3.600.000/mm³; hemoglobina: 10 g/L e hematócrito: 30%; leucócitos: 15.000 células/mm³, com 6% de bastões e 54% de neutrófilos. Bioquímica do sangue – glicose: 90 mg/dL; uréia: 35 mg/dL; creatinina: 1,2 mg/dL; TGO: 35 U/L e TGP: 40 U/L. Bacterioscopia do escarro: não foram identificadas bactérias (colorações de Gram e Ziehl-Neelsen). A radiografia de tórax (projeção postero-anterior) está apresentada na figura a seguir.



Moreira et al. J. bras. pneumol., 2006, 32(2), p. 14 (com adaptações).

Em face dessas considerações, julgue os itens que se subseguem.

- 33** Na radiografia de tórax, pode ser visualizada uma imagem de condensação pulmonar.
- 34** O achado de som bronquial em terço médio do pulmão esquerdo expressa a ausência do pulmão como filtro seletivo de sons de alta frequência.

Uma jovem com 15 anos de idade apresenta, há 4 semanas, sintomatologia constituída por tosse que elimina secreção amarelada, febre vespertina de 37 °C, sudorese noturna e perda de 8 kg no período. O exame físico revelou taquipnéia, taquicardia e crepitações inspiratórias difusas em ambos os pulmões. A radiografia de tórax indicou a existência de infiltrado pulmonar difuso micronodular.

Com base nesse quadro clínico, julgue os itens subseqüentes.

- 35** De acordo com as informações apresentadas, é correto afirmar que se trata de doença respiratória com características de disseminação hemática.
- 36** O teste cutâneo PPD costuma ser negativo nessa forma de apresentação da doença.

Considere que uma senhora de 56 anos de idade, em menopausa, sem reposição hormonal, com trato urinário normal, apresente uroculturas repetidamente positivas para *Escherichia coli*, com contagens acima de 100.000 UFC/mL, sem sintomas.

Em face dessas considerações, julgue os itens que se seguem.

- 37** Pacientes com bacteriúria assintomática após o climatério devem ser tratadas com antimicrobianos específicos devido ao risco de desenvolvimento de pielonefrite bacteriana sintomática.
- 38** Cremes vaginais contendo estrogênio são recomendados tanto para o tratamento da bacteriúria sintomática quanto para tratar infecções urinárias recorrentes na condição clínica da paciente em tela.

O hiperparatireoidismo primário é uma doença da glândula paratireóide decorrente da secreção aumentada ou inadequada do paratormônio, com prevalência estimada de um caso para mil habitantes, dependendo da região do mundo analisada. Com relação a esse distúrbio endócrino, julgue os próximos itens.

- 39** A hiperplasia das paratireóides é a causa mais comum dessa doença, sendo responsável por 80% dos casos.
- 40** A atuação do paratormônio no túbulo proximal aumenta a reabsorção tubular de cálcio e, no túbulo distal, aumenta a excreção urinária de fosfato.

Texto para os itens de 41 a 45

Uma jovem com 20 anos de idade, G1P0, apresentou-se ao ambulatório de pré-natal, na 15.^a semana de gestação, com resultados de exames laboratoriais, que incluíam VDRL com título de 1:32. Não relatou antecedentes de sífilis. Foi retirado sangue para realizar teste de FTA-Abs (*fluorescent treponemal antibody absorption*), cujo resultado só estaria disponível entre uma e duas semanas. Testes com líquido cefalorraquidiano (CSF) resultaram negativos. A gestante negou alergia a qualquer medicamento e teve acompanhamento com avaliação sorológica no curso da gestação. O parceiro foi contatado e avaliado propriamente. Foram realizados testes de HIV com resultados negativos.

A partir do texto acima, julgue os próximos itens.

- 41** O teste sorológico para sífilis geralmente torna-se positivo dentro de quatro a seis semanas depois da exposição ao contato.
- 42** A conduta mais apropriada no caso clínico em tela consiste em aguardar o resultado do teste FTA-Abs antes de tratar a paciente.
- 43** Deve-se tratar imediatamente a paciente com 2,4 milhões UI de penicilina benzatina via intramuscular.

Ainda acerca do caso clínico relatado no texto, considere que a criança tenha nascido com aparência normal, sem lesões externas, mas que o sangue do seu cordão umbilical tenha apresentado resultado positivo para VDRL. Com respeito a essa situação, julgue os seguintes itens.

- 44** O resultado da análise do cordão umbilical pode ser interpretado como sendo devido aos níveis de anticorpos maternos.
- 45** A criança deve ser avaliada, seguida e tratada conforme resultados obtidos em exames solicitados pelos profissionais responsáveis por sua atenção.

Uma jovem com 18 anos de idade, G1P0, foi internada na maternidade na 38.^a semana de gestação. Fez 2 consultas pré-natais no centro de saúde. O cartão de consultas não apresentou nenhum resultado de exames laboratoriais, porém verificou-se que, na última visita feita, na semana anterior, a paciente apresentava PA de 150 mmHg × 100 mmHg. À admissão, apresentava desorientação, referia cefaléia, hiper-reflexia e PA de 160 mmHg × 110 mmHg. Os batimentos cardíacos eram de 120-140 bpm, e a cardiocografia demonstrou padrão normal. O quadro foi diagnosticado como um possível caso típico de pré-eclâmpsia grave.

Considerando as informações apresentadas, julgue os itens a seguir.

- 46** Constitui conduta médica correta administrar corticosteroíde para prevenir insuficiência respiratória do recém-nascido e aguardar 48 horas.
- 47** No caso, o procedimento correto consiste em internar a gestante imediatamente, solicitar exames laboratoriais e iniciar estabilização com sulfato de magnésio e anti-hipertensivos.
- 48** A paciente deve ser imediatamente submetida a cesariana.
- 49** O antídoto do sulfato de magnésio é a vitamina K.
- 50** O sulfato de magnésio pode ser administrado por via intramuscular ou endovenosa.

Uma mulher com 23 anos de idade procurou um profissional no consultório para selecionar um método contraceptivo que fosse o mais eficiente possível. Por motivos religiosos, ela não aceita um método que possa causar aborto.

Em face dessas considerações, julgue os itens subseqüentes.

- 51** O DIU é um contraceptivo adequado para a paciente. No entanto, ela deve ser informada de que esse dispositivo aumenta a chance de malformação fetal.
- 52** O contraceptivo hormonal oral é indicado para essa paciente, pois previne gravidez principalmente por supressão basal dos hormônios FSH e LH com inibição da ovulação.
- 53** O diafragma é o método a ser prescrito a essa paciente, principalmente por ser o mais efetivo dos métodos contraceptivos.

Uma senhora com 25 anos de idade, G1P1(C0)A0, deu entrada no pronto-socorro com a seguinte história clínica: sua menstruação mais recente foi há 3 semanas; está fazendo seguimento, com seu ginecologista, de uma massa cística com 5 cm × 4 cm × 4 cm no ovário direito; a última visita ao ginecologista foi há 3 meses; procurou agora o pronto-socorro devido a queixa de dor súbita no quadrante inferior direito do abdome, acompanhada de náusea; esses sintomas estão constantes há duas horas; nega febre e não tem relações sexuais há 6 meses. No exame ultra-sonográfico, verificou-se massa pélvica à direita, de 10 cm × 8 cm × 6 cm, muito dolorosa à palpação superficial do abdome. Leucometria: 11.500/mL. Temperatura: 37 °C. Não há relato de cirurgia prévia.

A partir desse caso clínico hipotético, julgue os itens que se seguem.

- 54** Tudo indica tratar-se de uma torção de cisto ovariano.
- 55** A laparoscopia é indicada para excluir outros possíveis diagnósticos.

Uma mulher com 38 anos de idade, proveniente do interior do país, procurou um centro de saúde, relatando sangramento vaginal irregular há mais ou menos 6 meses. Já pariu 6 filhos e nunca fez um exame citológico cervical (CCO). Fez a laqueadura das suas trompas há 7 anos. Foi casada desde os 13 anos de idade e está no segundo casamento. No exame especular, visualizou-se uma massa exofítica no colo do útero. Biópsia revelou carcinoma invasivo do colo uterino.

Com relação a esse quadro clínico, julgue os seguintes itens.

- 56** A paciente deve ser encaminhada a um centro de atenção secundário ou terciário.
- 57** O teste de Papanicolau (citologia cervical) é utilizado para rastreamento do câncer de colo uterino, mas não é indicado para diagnóstico.
- 58** Não há comprovação da existência de uma associação positiva entre doenças sexualmente transmissíveis e câncer de colo uterino.
- 59** Há indicação para radioterapia no tratamento de câncer de colo uterino com estadiamento IIIa.

Julgue o item abaixo, considerando o caso de uma senhora com 50 anos de idade, G2P2(C0)A0, que procurou um médico generalista para saber se deve ou não fazer uma mamografia.

- 60** O médico agirá corretamente se recomendar o início de rastreamento anual de câncer de mama por mamografia, considerando a idade da paciente.

Durante o atendimento a um trabalho de parto, o obstetra relatou ao pediatra neonatal que, após a rotura espontânea da bolsa amniótica, ele havia observado líquido amniótico meconial espesso saindo pelo canal do parto. Segundo o relato do obstetra, o trabalho de parto estava em estágio avançado, por isso o parto ocorreu por via vaginal. O neonato nasceu sem respirar, com frequência cardíaca abaixo de 60 batimentos por minuto e envolto em mecônio espesso. No quinto minuto após o nascimento, o boletim de Apgar do neonato era 3.

Com relação a essa situação hipotética, julgue os seguintes itens.

- 61** O obstetra deverá aspirar com uma pêra as vias aéreas do neonato — primeiro as narinas e depois a boca — imediatamente após o desprendimento da cintura escapular.
- 62** A primeira medida a ser tomada pelo pediatra neonatal, após posicionar o neonato sob calor radiante, será aspirar a traquéia do neonato sob visualização direta com uma sonda orogástrica de grosso calibre, apenas se houver mecônio visível.
- 63** O pediatra neonatal deverá inicialmente ventilar esse neonato por meio de ventilação com pressão positiva, máscara e oxigênio.
- 64** No caso de a frequência cardíaca do neonato estar acima de 60 batimentos por minuto, não está indicada a instauração de massagem cardíaca externa, após a criança ter recebido, pelo menos, 15 a 30 segundos de ventilação artificial efetiva.
- 65** Complicações pulmonares e neurológicas são frequentes em neonatos nascidos em situações como a descrita.

Para não se perder a oportunidade de vacinar crianças, adolescentes e adultos, é fundamental o conhecimento das reais contra-indicações, das falsas contra-indicações e das situações em que se indica o adiamento da vacinação. A respeito desse assunto, julgue os próximos itens.

- 66** As vacinas de bactérias e vírus atenuados não devem ser administradas a indivíduos com imunodeficiência congênita ou adquirida.
- 67** Crianças com doenças febris graves, como pneumonia, podem receber, na vigência do tratamento da doença de base, a dose da vacina, seja viral, bacteriana ou recombinante, que eventualmente esteja faltando em seu calendário vacinal.

- 68** Recomenda-se adiar a aplicação de vacinas de conteúdo viral, incluindo-se a tríplice viral, a antipoliomielítica oral e a vacina contra a febre amarela, em indivíduos que, nos meses precedentes à vacinação, tenham recebido gamaglobulina, sangue e derivados, devido à possibilidade de os anticorpos presentes nesses produtos biológicos neutralizarem o vírus vacinal.
- 69** É falsa a afirmação de que crianças desnutridas não devem complementar seu esquema vacinal, caso acessem um serviço de saúde, em face de sua conhecida imunodeficiência.
- 70** A vacinação BCG é contra-indicada a crianças com peso inferior a 2.000 g, ou com afecções dermatológicas extensas, ou nascidas de mãe HIV+.

Uma puérpera com dez dias pós-parto vaginal procurou um pediatra para a primeira consulta de puericultura, a fim de receber orientação acerca da melhor conduta nutricional para o seu filho. A criança, que nascera no tempo correto de gestação, pesando 3.500 g, era amamentada exclusivamente ao seio, não apresentou intercorrências até o sétimo dia de vida e pesava, no dia da consulta, 3.450 g. Nessa consulta, a mãe relatou que, por trabalhar distante de casa, teria de se ausentar por nove horas diárias a partir do término de sua licença-maternidade, quando a criança teria 120 dias, ou quatro meses de vida, e que gostaria muito de continuar amamentando seu filho.

Considerando a situação hipotética acima, julgue os itens a seguir, acerca das melhores práticas de alimentação no primeiro ano de vida.

- 71** Considerando-se que a criança pesava 3.450 g no décimo dia de vida, infere-se que o aleitamento materno exclusivo foi insuficiente para garantir um crescimento ponderal adequado.
- 72** O médico deverá recomendar à mãe a dieta alimentar que ela já vinha fazendo durante a gestação (com uma quantidade maior em calorias e proteínas que a habitual) e a ingestão de quantidade de líquidos maior que a habitual.
- 73** Se, ao final do primeiro mês de vida, a criança não tiver obtido ganho de pelo menos 900 gramas de peso, o médico deverá associar um complemento alimentar à base de fórmula láctea infantil.
- 74** O médico deverá prescrever, imediatamente, uma complementação vitamínica à alimentação da criança e, a partir dos 28 dias de vida, uma complementação com sais de ferro, com a finalidade de prevenir carências vitamínicas e anemia ferropriva.
- 75** A partir dos 6 meses de vida, uma criança não tem suas necessidades nutricionais supridas apenas pelo leite materno. Após essa fase da vida, normalmente, a criança atinge maturidade geral, digestiva e neurológica para consumir novos alimentos, que devem ser introduzidos de maneira gradual em relação à qualidade, quantidade e consistência, até que, entre 9 e 12 meses de vida, a criança possa receber os alimentos normalmente consumidos pela família.

Um pediatra atendeu na enfermaria uma criança do sexo masculino, de 10 anos de idade, com história de febre baixa intermitente havia 30 dias, acompanhada de mal-estar generalizado, anorexia e perda de peso. A mãe da criança relatou que, ao longo desse período, o filho se queixava de fraqueza nas pernas ao jogar bola e de que não conseguia acompanhar o ritmo de seus colegas nas atividades que antes realizava normalmente; apresentava, também, dificuldade para subir escadas e pegar objetos que estivessem acima de seus ombros, além de reclamar freqüentemente de dores nas pernas. Ao mesmo tempo, a mãe percebeu que as maçãs do rosto da criança tornaram-se mais avermelhadas e que o filho apresentava uma mancha vermelho-violácea em volta dos olhos e pequenas elevações avermelhadas na face externa das mãos. O exame clínico realizado pelo médico constatou o seguinte quadro: criança com febre baixa (temperatura axilar 37,8 °C), expressão de sofrimento agudo, com lesão eritematoviolácea periorbicular bilateral, eritema malar em forma de borboleta, eritema periungueal, dores e lesões papuloeritematosas em face extensora das articulações metacarpofalangianas bilaterais, dores à palpação intensa dos grandes músculos, articulações livres, leve taquipnéia. O médico assistente solicitou alguns exames a fim de melhor basear suas hipóteses diagnósticas. Os resultados do hemograma completo foram: hematócrito 35%; hemoglobina 11,5 g%; glóbulos brancos 15.500/mm³; diferencial 6% de bastonetes; 60% segmentados; 30% linfócitos; 1% eosinófilo e 3% monócitos; plaquetas 120.000/mm³; VHS, na primeira hora, 50 mm; TGO 60 UI/L; TGP 70 UI/L; CPK 2.000 U/L; DHL 1.800 U/L. A radiografia do tórax apresentou campos pleuropulmonares sem lesões, área cardíaca normal.

Com base no caso clínico acima descrito, julgue os seguintes itens.

- 76** Trata-se de caso de esclerodermia, pois nele estão presentes quatro de cinco achados clássicos para essa doença.
- 77** O achado histopatológico clássico da doença descrita no quadro clínico apresentado é de vasculite necrotizante acometendo arteríolas, capilares e vênulas da musculatura estriada, da pele, do trato gastrointestinal e do tecido celular subcutâneo.
- 78** Os sinais clínicos perioculares e na face extensora das mãos são denominados, respectivamente, heliotropo e sinal de Gottron.
- 79** Os achados dos exames laboratoriais indicam diagnóstico de doença inflamatória provavelmente de origem infecciosa, visto que foram detectadas leucocitose com desvio à esquerda, velocidade de hemossedimentação elevada, transaminases, creatinofosfoquinase e desidrogenase láctica bastante elevadas.
- 80** Inicialmente, o tratamento para esse caso deverá ser feito com corticoterapia em doses elevadas com prednisona 2 mg/kg/dia, por 30 dias, seguindo-se da manutenção em doses menores conforme evolução, por aproximadamente 2 anos.

O Sistema Único de Saúde (SUS) é uma das políticas públicas mais bem sucedidas no Brasil, quanto a sua abrangência e oferta de serviços pelo Estado. Porém, apresenta inúmeros problemas e desafios, pois ainda se encontra em construção. Entre suas atribuições, encontram-se competências constitucionais. Acerca desse assunto, julgue os itens a seguir.

- 81** O SUS colabora na proteção do meio ambiente, que abrange o ambiente de trabalho.
- 82** Fiscalizar e inspecionar bebidas e água para consumo humano é uma das competências do SUS.

Julgue o item a seguir acerca da Emenda Constitucional n.º 29, promulgada em setembro de 2000, que diz respeito ao setor de saúde.

- 83** A referida emenda dispõe sobre a organização do controle social no SUS.

Considerando que o estudo das doenças profissionais e dos acidentes de trabalho constitui, hoje, importante campo da saúde coletiva, julgue os itens subseqüentes.

- 84** Os acidentes de trabalho incluem aqueles ocorridos no trajeto entre a residência e o local de trabalho e vice-versa.
- 85** Trabalhadores de fábricas de baterias para veículos automotores estão expostos ao risco de intoxicação por mercúrio.

Uma recente investigação epidemiológica do tipo transversal, realizada nos Estados Unidos da América, verificou uma forte associação entre obesidade infanto-juvenil e o hábito de assistir televisão por mais de três horas diárias. Com base nessa informação, é correto afirmar que

- 86** o estudo comprova que o hábito de assistir televisão por mais de três horas diárias é um fator de risco para obesidade infanto-juvenil.

Os novos procedimentos diagnósticos necessitam ser avaliados quanto as suas propriedades. A validação desses testes fornece ao profissional de saúde conhecimentos fundamentais para seu uso na prática profissional. Quanto a esses conhecimentos, julgue os itens a seguir.

- 87** O valor preditivo positivo de um teste depende da sua especificidade.
- 88** Os valores preditivos dos testes dependem da prevalência do evento estudado na população.
- 89** A especificidade de um teste é a sua capacidade de diagnosticar os indivíduos não doentes.
- 90** Quanto maior a prevalência do evento estudado na população, maior é o valor preditivo negativo do teste.

Pesquisa publicada na revista **Cancer Epidemiology Biomarkers & Prevention** detectou níveis alarmantes de uma substância cancerígena na urina de bebês submetidos à fumaça do cigarro dos pais.

Veja. Edição 1.961, 21/6/2006.

A partir do texto acima, julgue o item a seguir.

- 91** Essa pesquisa é um estudo epidemiológico de intervenção, sem grupo de controle.

A última Pesquisa Nacional por Amostra Domiciliar (PNAD) da Fundação Instituto Brasileiro de Geografia e Estatística (IBGE) revelou um aumento da percentagem de pessoas com 60 anos de idade ou mais na população brasileira, em relação à pesquisa anterior. Acerca do processo de transição demográfica e epidemiológica em desenvolvimento no país, julgue os itens seguintes.

- 92** A primeira causa de morte no Brasil é aquela constituída pelas neoplasias malignas.
- 93** A mortalidade proporcional de pessoas com 50 anos de idade ou mais (indicador de Swaroop-Uemura) continua decrescendo.

Uma criança desnutrida apresentou há 10 dias sintomas de gastroenterite aguda, com febre, diarreia, náuseas e vômitos. Tratada em casa, com sal de reidratação oral, não melhorou após 3 dias de doença, sendo internada em um pronto-socorro pediátrico. Durante a internação, aspirou vômitos e desenvolveu um quadro de pneumonia, seguido de septicemia e óbito.

Com relação a esse caso hipotético, julgue os itens subseqüentes.

- 94** A causa básica do óbito foi a desnutrição.
- 95** A *causa mortis* foi septicemia.

O coeficiente de mortalidade infantil, um dos principais indicadores de saúde, é considerado e entra no cálculo do índice de desenvolvimento humano (IDH). Acerca desse indicador, julgue os itens seguintes.

- 96** O coeficiente de mortalidade infantil é o resultado da soma dos indicadores de mortalidade infantil neonatal e pós-neonatal.
- 97** O denominador na fórmula do cálculo do coeficiente de mortalidade infantil inclui o número de nascidos vivos e o número de nascidos mortos, em um determinado ano e em uma determinada área geográfica.

Para estudar a possível associação entre a ocorrência de malformações congênitas e o uso de drogas ilícitas durante a gravidez, foram avaliados 100 recém-nascidos com anomalias e 200 sem anomalias, nascidos em uma mesma maternidade. Entre as mães dos que nasceram com anomalias, 4 foram usuárias de cocaína na gravidez. Entre as mães dos recém-nascidos sem anomalias, 2 também consumiram cocaína na gestação. A respeito dessa investigação, julgue o item a seguir.

98 Trata-se de um estudo do tipo caso-controle, e a chance de uma criança com anomalia congênita ser filha de mulher que consumiu droga na gravidez é 4,1 vezes maior que a de ser filha de mulher que não consumiu.

Mais de 2,5 bilhões de pessoas estão atualmente expostas ao risco de adquirir dengue no mundo. Essa doença é considerada uma das mais importantes doenças reemergentes. Com relação à epidemiologia da dengue, julgue os itens seguintes.

99 Segundo dados do Ministério da Saúde, circulam no país, atualmente, três dos quatro sorotipos dos vírus existentes.

100 O mosquito vetor da dengue no Brasil é o mesmo que o da forma silvestre da febre amarela.