



INCA INSTITUTO NACIONAL DO CÂNCER

CONCURSO PÚBLICO

CARGO 96:
TÉCNICO 1

ÁREA:
CITOTÉCNICO

CADERNO DE PROVAS – PARTE II
Conhecimentos Específicos e Discursiva

TARDE

LEIA COM ATENÇÃO AS INSTRUÇÕES ABAIXO.

- 1 Nesta parte II do seu caderno de provas, confira atentamente se os seus dados pessoais e os dados identificadores do seu cargo transcritos acima estão corretos e coincidem com o que está registrado em sua folha de respostas e em sua folha de texto definitivo da prova discursiva. Confira também o seu nome e o nome de seu cargo em cada página numerada desta parte de seu caderno de provas. Em seguida, verifique se o seu caderno de provas (partes I e II) contém a quantidade de itens indicada em sua folha de respostas, correspondentes às provas objetivas, e a prova discursiva, acompanhada de espaço para rascunho. Caso o caderno esteja incompleto, tenha qualquer defeito ou apresente divergência quanto aos seus dados pessoais ou quanto aos dados identificadores do seu cargo, solicite ao fiscal de sala mais próximo que tome as providências cabíveis, pois não serão aceitas reclamações posteriores nesse sentido.
- 2 Quando autorizado pelo chefe de sala, no momento da identificação, escreva, no espaço apropriado da **folha de respostas**, com a sua caligrafia usual, a seguinte frase:

A ética está no compromisso, na responsabilidade e no respeito.

OBSERVAÇÕES

- Não serão objeto de conhecimento recursos em desacordo com o estabelecido em edital.
- Informações adicionais: telefone 0(XX) 61 3448-0100; Internet – www.cespe.unb.br.
- É permitida a reprodução deste material apenas para fins didáticos, desde que citada a fonte.

CONHECIMENTOS ESPECÍFICOS

Jorge Michalany considera a técnica histológica como a arte de tingir células e tecidos (**Técnica Histológica em Anatomia Patológica: com Instruções para o Cirurgião, Enfermeira e Citotécnico**. 3.ª ed. São Paulo: Editora Michalany, 1998, p. 8). Ainda segundo esse autor, o técnico precisa conhecer aquilo que vai tingir, ou seja, ter noções da anatomia e fisiologia de células e tecidos. Julgue os itens a seguir, que dizem respeito às estruturas histológicas e aos métodos tintoriais empregados para reconhecê-las.

- 41 O núcleo celular é basofílico, bem delimitado do citoplasma acidófilo.
- 42 Fibras colágenas e reticulares podem ser encontradas em cortes histológicos do fígado, sendo as últimas argirofílicas.
- 43 Células epiteliais contêm gordura no citoplasma, dissolvida durante o processamento técnico, sendo reconhecidas pela imagem microscópica negativa gerada.
- 44 O carmim é um corante natural utilizado para destacar o muco ácido presente nas células da mucosa intestinal, que assumem coloração vermelho rubi na técnica de Mayer.
- 45 Proteínas amiloides podem ser diferenciadas das fibras colágenas por meio de técnicas que utilizam o reativo de Schiff combinado ao azul alciano.
- 46 Aumento da cromatina no núcleo celular e reação direta da mesma com a hemateína provoca hiper cromasia característica verificada nos preparados histológicos.

Julgue os itens subsequentes, relacionados à estrutura e função do útero e aos seus distúrbios.

- 47 Chama-se ectrópio quando a junção escamocolunar localiza-se fora do orifício externo do colo uterino, expondo a endocérvice na luz vaginal.
- 48 A zona de transformação atípica cervical, precursora do carcinoma escamoso, é a substituição do epitélio glandular da endocérvice por epitélio escamoso bem diferenciado.
- 49 Atresia do colo uterino provoca hematométrio e hematossalpinge.
- 50 Após a puberdade, o odor vulvar é regulado pela secreção apócrina das glândulas sudoríparas comumente presentes na região.
- 51 A proliferação do músculo liso da camada média do corpo uterino pode formar leiomiomas ou leiomiossarcomas.
- 52 O aumento da secreção de progesterona em mulheres idosas provoca hiperplasia invasora do endométrio.

Considerando as variadas doenças da tireoide e as características dos espécimes que podem ser recebidos no laboratório de anatomia patológica para investigação das mesmas, julgue os itens que se seguem.

- 53 Espécime cirúrgico de tireoidectomia total é constituído por dois lobos maiores, direito e esquerdo, conectados por uma porção fina de tecido chamada de istmo.
- 54 No hipertireoidismo, há excesso na produção de hormônios pelas células foliculares da tireoide.
- 55 O aumento difuso da glândula, mantendo suas características anatômicas, é observado no bócio multinodular.

Julgue os itens seguintes, referentes às características tintoriais celulares.

- 56 Núcleos hiper cromáticos de células neoplásicas apresentam acentuação da afinidade pela hematoxilina devido ao aumento na densidade do DNA.
- 57 A associação dos corantes May Grünwald e Giemsa em esfregaços do sangue e punções esplênicas ressalta a arquitetura citoplasmática.
- 58 Corante de Leishman é utilizado para pesquisa de *Trichomonas vaginalis* em secreção vaginal fixada.
- 59 Azul de metileno é um corante rápido que permite a identificação de substâncias celulares metacromáticas.
- 60 Células que são coradas pela técnica de Papanicolaou após secagem ao ar perdem todas as características tintoriais que permitem o diagnóstico.

A respeito da estrutura e da função dos sistemas orgânicos, julgue os próximos itens.

- 61 Bronquíolos são estruturas aéreas condutoras formadas por parede cartilaginosa.
- 62 Camada única de células mesoteliais recobre toda a superfície pleural e secreta muco rico em lipídios para lubrificação.
- 63 A mucosa esofágica está revestida por epitélio estratificado pavimentoso ceratinizado, impedindo agressões físicas causadas pelo atrito com o alimento.
- 64 A porção ductal da glândula parótida secreta amilase salivar.
- 65 A contração das células mioepiteliais, localizadas entre a membrana basal e o epitélio glandular, auxilia a liberação de secreção nas glândulas salivares.

Considerando que aspectos variados influenciam o processo patológico e a sua caracterização, julgue os itens a seguir.

- 66 A flora bacteriana normalmente presente em determinada região é fator biológico que representa um obstáculo natural contra a invasão por bactérias patogênicas.
- 67 Gangrena úmida decorre da invasão de um tecido morto por microrganismos anaeróbicos.
- 68 Lipofuscina é um pigmento que se acumula após a degradação da hemoglobina em tecidos que sofreram hemorragia.
- 69 Alterações genéticas sofridas por algumas células da neoplasia estão envolvidas na sua capacidade de formar tumores distantes e sem continuidade com o local de origem.
- 70 O carcinoma epidermoide primário localiza-se predominantemente na periferia do pulmão, acometendo a pleura visceral e ocasionando efusões malignas.

Supondo que um frasco contendo álcool etílico a 96% e uma lâmina esteja identificado com o nome e a data de nascimento de determinada paciente e acompanhado de formulário de requisição do exame citológico cervical de rotina, julgue os itens subsequentes.

- 71 O exame realizado pela paciente, conhecido popularmente como exame preventivo do colo do útero e exame de Papanicolaou, é a principal estratégia utilizada para detecção precoce/rastreamento do câncer do colo do útero no Brasil.
- 72 Se a identificação do frasco não coincidir com a do formulário, considerar-se-à sempre a identificação do frasco.
- 73 Em caso de suspeita de malignidade, o médico deve encaminhar três lâminas, separando as amostras endocervical, ectocervical e vaginal.
- 74 No caso considerado, o álcool está sendo utilizado como fixador, e seu efeito como tal independe da concentração em que é utilizado.
- 75 O exame citológico cervical é um exemplo de citologia esfoliativa.
- 76 O esfregaço cervical é ideal para a avaliação hormonal.

Com relação ao método de coloração Papanicolaou e ao processo de montagem das lâminas, julgue os itens a seguir.

- 77 As alterações nucleares características das células malignas são verificadas pela hematoxilina, um dos corantes do método de Papanicolaou.
- 78 O corante laranja (*orange*) G é um dos corantes empregados nesse método.
- 79 O termo diferenciação consiste em retirar o excesso de corante do tecido, como, por exemplo, o excesso de hematoxilina.
- 80 Nessa coloração, o citoplasma das células superficiais cora-se em róseo; o citoplasma das células intermediárias, parabasais e basais, em azul esverdeado.
- 81 Antes da colocação da lamínula, a lâmina deve ser colocada em xilol, já que o bálsamo-do-canadá e seus similares artificiais não são miscíveis em água.
- 82 Se for necessário repetir a coloração, a lamínula deve ser retirada com xilol e o esfregaço deve ser hidratado antes de ser colocado nos corantes.

Um esfregaço representado por células escamosas e glandulares apresentava *clue cells* ou células-chave, coilócitos e células escamosas intermediárias com moderado aumento da relação núcleo-citoplasma e contornos nucleares irregulares. A flora era de cocobacilos.

Acerca desses achados citológicos, julgue os seguintes itens.

- 83 Os achados são compatíveis com lesão intraepitelial de alto grau.
- 84 A presença de coilócito está associada à infecção pelo HPV (vírus do papiloma humano).
- 85 Na ausência de células endocervicais, a amostra deveria ser considerada insatisfatória segundo a **Nomenclatura Brasileira para Laudos Cervicais e Condutas Preconizadas: Recomendações para Profissionais de Saúde (2006)**.
- 86 *Clue cell* é uma célula com atipia indicativa de malignidade.
- 87 As alterações nucleares mencionadas são bem evidenciadas na microscopia óptica no aumento de 40 vezes.
- 88 A flora em questão pode ser considerada normal.

Uma paciente retornou ao laboratório de anatomia patológica seis meses depois de ter recebido o resultado do exame citológico para retirar as lâminas do laboratório.

Com referência a essa situação e à organização, qualidade e segurança de serviços de anatomia patológica, julgue os seguintes itens.

- 89 A paciente em questão ou seu representante legal têm o direito de retirar blocos e lâminas de seus exames do laboratório.
- 90 As lâminas deverão ser transportadas em recipientes de suporte rígidos e resistentes, internamente dotados de dispositivos de separação de lâminas e, externamente, de dispositivos de fechamento.
- 91 Após dois anos da realização do exame, as lâminas arquivadas no laboratório de anatomia patológica poderão ser desprezadas ou devolvidas para a paciente.
- 92 A requisição médica deve ser arquivada por um tempo mínimo de três anos no laboratório de anatomia patológica.

Julgue os itens a seguir, relativos ao xilol.

- 93 A exposição a elevados níveis de xilol em períodos curtos pode causar irritação da pele, dos olhos, do nariz, da garganta e dificuldade para respirar.
- 94 O grau de exposição ocupacional pode ser avaliado pela análise de ácido metil-hipúrico (metabólito do xilol) na urina.
- 95 Em caso de exposição por inalação, o paciente deve ser removido para lugar arejado.
- 96 A Agência Internacional de Pesquisa em Câncer/1999 (IARC) classifica o xilol como carcinogênico para seres humanos.
- 97 O uso de luvas e máscara facial é considerado como medida de segurança para a saúde do trabalhador que se expõe ocupacionalmente ao xilol.
- 98 O xilol, diferentemente dos corantes ácidos, pode ser descartado diretamente na pia.

Acerca da citologia de amostras de urina e de líquidos pleural e ascítico, julgue os próximos itens.

- 99 Para essas amostras, o método mais comum de preparação dos esfregaços é a centrifugação.
- 100 Os líquidos devem ser guardados na estufa a 36 °C (temperatura corpórea) quando não houver tempo para preparar o esfregaço imediatamente.

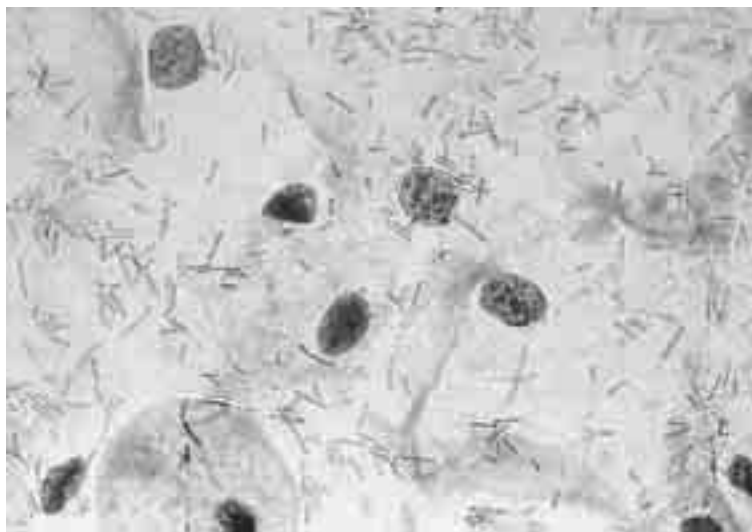
PROVA DISCURSIVA

- Nesta prova, faça o que se pede, usando o espaço para rascunho indicado no presente caderno. Em seguida, transcreva o texto para a **FOLHA DE TEXTO DEFINITIVO DA PROVA DISCURSIVA**, no local apropriado, pois **não serão avaliados fragmentos de texto escritos em locais indevidos**.
- Qualquer fragmento de texto além da extensão máxima de linhas disponibilizadas será desconsiderado.
- Na **folha de texto definitivo**, identifique-se apenas no cabeçalho da primeira página, pois **não será avaliado** texto que tenha qualquer assinatura ou marca identificadora fora do local apropriado.

A ordem de frequência com que as células malpighianas aparecem nos esfregaços cervicovaginais reflete a profundidade das mesmas no epitélio escamoso, assim como as influências do ciclo hormonal na sua maturação. Assim, as células mais frequentes são as superficiais, seguidas das intermediárias e parabasais. Podem, ainda, ser encontradas células metaplásicas, endocervicais e endometriais. No fundo do esfregaço, acompanhando as células epiteliais, são evidenciados leucócitos, plasmócitos, hemácias, macrófagos e fibroblastos, cuja quantidade e frequência variam de acordo com a coexistência de processos patológicos.

Claude Gompel e Leopold G. Koss. **Citologia ginecológica e suas bases anatomoclínicas**. 1.ª ed. São Paulo: Manole, 1997, p. 39-47 (com adaptações).

Tendo o fragmento de texto acima unicamente como motivador, considere que as células mostradas na figura abaixo tenham sido evidenciadas no primeiro esfregaço cervicovaginal realizado em paciente de 25 anos de idade, sexualmente ativa, com queixa de corrimento esbranquiçado e prurido.



Claude Gompel e Leopold G. Koss. **Citologia ginecológica e suas bases anatomoclínicas**. 1.ª ed. São Paulo: Manole, 1997, p. 41.

Considerando, ainda, que a identificação das células mostradas na figura e a interpretação dos achados durante triagem do câncer do colo uterino suscitam diversas considerações importantes para o acompanhamento clínico da paciente, redija um texto dissertativo que explicitate tais considerações e estabeleça a correlação dos achados citológicos com o quadro clínico. Ao elaborar seu texto, atenda, necessariamente, as seguintes determinações:

- ▶ descreva os tipos celulares correspondentes às células ilustradas;
- ▶ faça uma avaliação da microflora correspondente a essas células;
- ▶ faça considerações clínicas a partir da situação mostrada na figura.

RASCUNHO

1	
2	
3	
4	
5	
6	
7	
8	
9	
10	
11	
12	
13	
14	
15	
16	
17	
18	
19	
20	
21	
22	
23	
24	
25	
26	
27	
28	
29	
30	