

CONHECIMENTOS ESPECÍFICOS

Um paciente de vinte e três anos de idade procurou atendimento médico, apresentando o seguinte quadro: angioedema recorrente com frequência mensal havia dez anos, particularmente nos lábios e olhos, sem urticária, e três episódios de edema de laringe nesse mesmo período. O paciente relatou que tais eventos não tinham relação com alimentação, medicação ou mudanças climáticas, e que seu pai havia apresentado o mesmo problema durante anos. O médico constatou que o paciente não apresentava outros problemas de saúde. O resultado do exame físico foi normal.

A respeito desse caso clínico, julgue os itens seguintes.

- 51 Caso exames laboratoriais do referido paciente apresentem elevação da N-metil-histamina na urina de vinte e quatro horas e da triptase sérica, esses achados deverão confirmar o diagnóstico do caso clínico em questão.
- 52 O diagnóstico do paciente em questão é de queilite granulomatosa.

Uma paciente hígida, de vinte e dois anos de idade, compareceu ao consultório médico, relatando ter sido mordida por seu gato havia duas horas. Relatou, ainda, que a vacinação do gato estava em dia, que seu felino não havia sido atacado por nenhum outro animal, e que ela havia recebido imunização antitetânica havia mais de dez anos. No exame físico, constatou-se laceração de 2 cm no antebraço esquerdo, sem sinais flogísticos ou de sangramento ativo. Os demais resultados do exame físico foram normais.

De acordo com as informações desse caso clínico,

- 53 o tratamento mediante a aplicação de imunização antitetânica deve ser indicado para a paciente.
- 54 a paciente deve ser submetida a antibioticoprofilaxia com o uso de eritromicina.

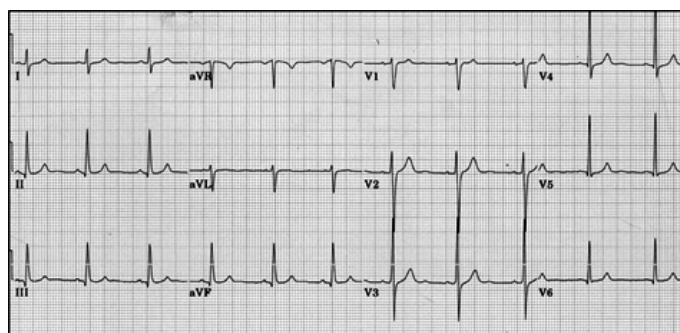
Com relação à cefaleia, julgue os itens subsequentes.

- 55 O topiramato é uma terapia preventiva eficaz para a enxaqueca, por reduzir a frequência dos dias com dor, com consequente melhora da qualidade de vida dos pacientes.
- 56 Crises de enxaqueca com aura e sem aura podem ser controladas com o uso de clorpromazina — medicamento com efeito analgésico e neuromodulador, que pode reduzir dor, náuseas, fotofobia — e o uso de outra medicação para alívio rápido.

Acerca da síndrome da apneia obstrutiva do sono (SAOS), julgue os itens a seguir.

- 57 A SAOS, da moderada à severa, é um preditor independente de mortalidade geral. Ademais, a SAOS aumenta o risco de diabetes melito do tipo 2, hipertensão arterial sistêmica, obesidade, arritmias cardíacas, coronariopatia e acidente vascular encefálico do tipo isquêmico.
- 58 A SAOS é caracterizada por colapso da região laríngea durante o sono, em razão da tração caudal torácica causada pelo aumento do volume pulmonar e da extensão do pescoço, o que resulta em redução do fluxo aéreo.

Uma mulher de setenta e dois anos de idade procurou atendimento no pronto-socorro com o seguinte quadro clínico: antecedentes de diabetes, dislipidemia e hipertensão arterial, episódios de dor retroesternal constrictiva, de moderada intensidade, com irradiação para mandíbula havia dois meses. Essa dor geralmente surgia quando a paciente caminhava apressadamente, mas terminava, espontaneamente, em menos de cinco minutos, após o término do esforço físico. A paciente relatou que, na última semana, os episódios de dor ocorriam aos pequenos esforços, como tomar banho, e que, no dia anterior ao atendimento médico, havia tido um episódio de dor com as mesmas características, porém sob repouso, que terminou em menos de vinte minutos. No momento da consulta, a paciente estava assintomática. No exame físico, constataram pressão arterial de 128 mmHg × 82 mmHg (média de três medidas), frequência cardíaca de 63 bpm e ritmo cardíaco regular em dois tempos, sem sopros. O restante do exame físico foi normal. Os resultados da dosagem de CK-MB massa e da troponina da admissão no pronto-socorro foram normais. A paciente foi submetida ao exame de eletrocardiograma (com calibração padrão), que apresentou o resultado mostrado na figura abaixo.



Com referência a esse caso clínico, julgue os itens subsequentes.

- 59 Recomenda-se, nesse caso, alta hospitalar e seguimento ambulatorial, desde que um novo eletrocardiograma e uma nova dosagem de CK-MB massa e da troponina, no período de seis horas, sejam normais.
- 60 A utilização da angiografia por tomografia computadorizada das artérias coronárias é uma estratégia recomendada na avaliação diagnóstica dessa paciente.
- 61 O tratamento com ácido acetilsalicílico e clopidogrel, para reduzir eventos cardiovasculares e morte, é indicado nesse caso clínico.

Uma paciente de trinta e um anos de idade, portadora de colite ulcerativa, compareceu ao pronto atendimento, apresentando o seguinte quadro clínico: olhos vermelhos e doloridos, turvação visual e fotofobia havia um dia. A paciente relatou que, nas últimas duas semanas, apresentava fezes um pouco mais soltas, mas negou a ocorrência de cefaleia. Relatou, ainda, estar em uso de mesalazina 2,4 g ao dia, embora se esquecesse de ingerir algumas doses, ocasionalmente.

Em relação a esse caso clínico, julgue os itens que se seguem.

- 62 Para o tratamento da paciente em questão, deve-se indicar o uso de ciclosporina via oral, associada a ciprofloxacina tópica via ocular.
- 63 O diagnóstico para o caso clínico em questão é de episclerite por reativação de doença inflamatória intestinal.

Um paciente hígido, com trinta e nove anos de idade, foi atendido no ambulatório de um hospital havia três meses, com quadro de trombose venosa profunda (TVP) da veia femoral esquerda, confirmado pelo *doppler* venoso de membros inferiores. Ele negava a presença de fatores de risco habituais para o quadro em questão. Exceto pela presença da TVP, o resultado do exame físico foi normal. Na ocasião, iniciou-se o tratamento com warfarina, com a meta de manter a razão normalizada internacional (RNI) entre 2 e 3. O paciente retornou ao ambulatório para seguimento após três meses de tratamento. Os resultados dos exames laboratoriais de rotina foram normais, e mostraram que a RNI estava dentro da faixa terapêutica em todo esse período. Contudo, os anticorpos anti-beta-2-glicoproteína I e anticardiolipinas, por teste ELISA (*enzyme-linked immunosorbent assay*) padronizado, apresentaram títulos muito elevados, tanto no início do tratamento, quanto no momento do retorno, após três meses.

Nesse caso clínico,

- 64 recomenda-se a manutenção da warfarina, com a meta de manter o RNI entre 2 e 3, por mais três meses, totalizando-se seis meses de tratamento.
- 65 as informações apresentadas são sugestivas de síndrome do anticorpo antifosfolípido.

Uma paciente de sessenta e dois anos de idade, assintomática, apresentando hipertensão arterial sistêmica e diabetes melito havia quatro anos, compareceu ao ambulatório de um hospital para avaliação de rotina. A paciente estava em uso de atenolol 100 mg e glimepirida 2 mg, ambos uma vez ao dia. No exame físico, ela apresentou IMC = 32 kg/m², pressão arterial de 154 mmHg × 94 mmHg (média de três medidas), frequência cardíaca de 81 bpm e circunferência abdominal de 101 cm. Demais resultados foram: triglicerídios de 202 mg/dL, colesterol total de 204 mg/dL, HDL-colesterol de 36 mg/dL, LDL-colesterol de 128 mg/dL, hemoglobina glicada (A1C) de 7,2% e glicemia de jejum de 118 mg/dL. A dosagem de microalbuminúria em amostra isolada de urina revelou 206 µg/mg de creatinina. O eletrocardiograma e os demais exames laboratoriais solicitados foram normais.

Com referência a esse caso clínico, julgue os itens subsequentes.

- 66 Recomenda-se, nesse caso clínico, a estratificação pelo escore de risco de Framingham para avaliação do risco de eventos cardiovasculares.
- 67 Nesse caso, deve-se acrescentar a hidroclorotiazida, para melhor controle pressórico e redução de lesão em órgãos alvos.

- 68 A paciente deve ser orientada a substituir o consumo de gordura saturada e trans da dieta por gordura mono e poli-insaturada, e a incluir na dieta carboidratos de menor índice glicêmico, menor densidade calórica e maiores teores de fibras e água.

Quanto às infecções urinárias (ITU) não complicadas em mulheres idosas, julgue os próximos itens.

- 69 O tratamento de ITU não complicada em mulheres idosas, mantido pelo período de três dias, apresenta resultados semelhantes, na erradicação do agente infeccioso, quando comparado ao tratamento mantido pelo período de sete dias.
- 70 Os agentes infecciosos são semelhantes, tanto para os casos sintomáticos quanto para os assintomáticos de ITU, e os agentes etiológicos mais comumente relacionados a ITU nas mulheres idosas são bactérias gram-negativas entéricas, em especial a *Escherichia coli*.

Uma paciente de trinta e três anos de idade procurou atendimento médico, queixando-se de irritabilidade, que persistia havia um ano, acompanhada de mau humor, alterações de sono, choro fácil e diminuição de sua produtividade tanto no ambiente de trabalho quanto no ambiente doméstico. Durante a anamnese, ela relatou que, no último mês, tinha apresentado, no ambiente de trabalho, três episódios de perda do controle emocional com alto grau de irritabilidade e agressividade, e que, após o último episódio, tinha sido encaminhada ao serviço de saúde de seu órgão de lotação. A paciente, que negou ter apresentado quadros psiquiátricos anteriores, informou, ainda, que era servidora pública, havia doze anos, e que, nos últimos dois anos, tinham ocorrido, em seu ambiente de trabalho, as seguintes mudanças: troca de chefia com impacto negativo sobre o relacionamento interpessoal no ambiente de trabalho; medidas e cobranças excessivas para o aumento da produtividade, bem como para o alcance de metas preestabelecidas; proibição de conversas ou ligações telefônicas durante o horário de expediente; e criação de um sistema de avaliação de desempenho que dificultava a realização, por exemplo, de pausas regulares no horário de trabalho. Durante o exame físico, a paciente chorou profusamente, apresentou tremores e queixou-se de grande angústia, dor precordial e cefaleia. Os resultados dos exames dos sistemas cardiovascular, pulmonar e osteomuscular não mostraram alterações significativas.

Com relação ao caso clínico acima apresentado, julgue os itens a seguir.

- 71 O quadro descrito é sugestivo do diagnóstico de síndrome do esgotamento profissional, ou *burnout*, muito comum em profissionais das áreas de saúde e educação.
- 72 O médico deve prescrever antidepressivos e ansiolíticos à paciente, ou, ainda, benzodiazepínicos, os quais podem ser prescritos, especialmente, na fase inicial do tratamento.
- 73 Como a paciente em questão é servidora pública, caso necessite de tratamento especializado, ela poderá ser tratada, com recursos públicos, em instituição privada.
- 74 O quadro clínico descrito não deve ser classificado como acidente de trabalho, visto que não foram encontradas alterações no exame físico da referida paciente.

De acordo com a legislação trabalhista e previdenciária, julgue os itens que se seguem.

- 75 O auxílio-acidente mensal, que corresponde a 40% do salário-de-benefício, é direito do segurado, com início imediatamente após a cessação do auxílio-doença, e fim na véspera do início de qualquer aposentadoria, ou na véspera da data de seu óbito.
- 76 **Situação hipotética:** Um trabalhador que lida com fenol procurou atendimento médico para exame periódico. Na consulta, embora tenha negado sintomas clínicos e não tenha apresentado qualquer sinal clínico de exposição excessiva à substância, exames laboratoriais revelaram, em sua urina, dosagem de fenol de 300 mg/g de creatinina. **Assertiva:** Nesse caso, o trabalhador deverá ser afastado de qualquer atividade que exija contato com o fenol até que seu exame apresente resultados normais, e que medidas de controle sejam adotadas em seu ambiente de trabalho.
- 77 O acidente sofrido pelo segurado no local e no horário do trabalho, em razão de desabamento, de inundação ou de incêndio, será considerado acidente de trabalho.

Um homem de vinte e nove anos de idade, empregado de uma serraria há sete anos, compareceu ao serviço médico da empresa com quadro de broncoespasmo. Durante o atendimento médico, ele relatou que, nos últimos meses, além de rinite crônica, vinha apresentando quadros clínicos semelhantes ao atual, cuja frequência e gravidade vêm aumentando. Segundo o paciente, os sintomas se manifestam, geralmente, no fim da jornada de trabalho ou, em casa, à noite. Ele apresentou, ainda, história de asma na infância, que regrediu espontaneamente.

Com relação ao caso clínico acima apresentado, julgue os itens subsequentes.

- 78 De acordo com as informações apresentadas, a condição clínica do paciente agravou-se devido à ação local do poluente presente no ambiente de trabalho.
- 79 O diagnóstico mais provável para o paciente em apreço é de asma ocupacional induzida por agentes irritantes.
- 80 O fato de o referido paciente apresentar rinite crônica associada ao quadro pulmonar sugere diagnóstico de bronquite crônica relacionada ao trabalho.
- 81 Recomenda-se investigar, nesse caso, se houve perfuração do septo nasal, condição secundária apresentada por pacientes com quadros clínicos semelhantes ao do paciente em questão.
- 82 No caso descrito, o correto seria afastar o paciente da sua atividade de trabalho; no entanto, caso haja algum problema que impeça esse afastamento, recomenda-se evitar a exposição do trabalhador por meio do uso de equipamentos de proteção respiratória.

Um homem, operador de aparelho de braquiterapia, procurou atendimento no serviço de saúde do seu local de trabalho apresentando náuseas, vômitos, fadiga e diarreia. O paciente foi diagnosticado com gastroenterite viral aguda e teve de ser afastado do trabalho durante três dias. Embora o quadro clínico tenha regredido espontaneamente durante o afastamento, treze dias após o retorno às atividades de trabalho, o paciente teve de ser internado para avaliação diagnóstica por apresentar febre, petéquias, epilação generalizada, principalmente no couro cabeludo, e moniliase esofágica, sem outras manifestações gastrointestinais. Os resultados do hemograma mostraram linfopenia, neutrofilia, plaquetopenia, sem anemia importante, e, alguns dias depois, o quadro evoluiu para neutropenia.

Acerca desse caso clínico, julgue os itens subsequentes.

- 83 No caso em consideração, os níveis séricos de histamina e prostaglandinas do paciente provavelmente diminuirão.
- 84 No caso apresentado, devem-se investigar possíveis alterações associadas à radiação gama ou beta.
- 85 No caso em apreço, os dosímetros de monitoração individual do paciente deverão ser encaminhados para leitura no prazo máximo de vinte e quatro horas após a suspeita de exposição acidental a radiação ionizante.
- 86 Nesse caso, a empresa deverá emitir para a previdência social o comunicado de acidente de trabalho (CAT) no dia em que for definido o diagnóstico de exposição ocupacional a radiação ionizante, o qual será considerado o dia do acidente.
- 87 Conforme previsto na legislação vigente, o acompanhamento da saúde ocupacional do paciente em análise deverá ser realizado com hemograma completo e contagem de plaquetas, a ser realizado anualmente, considerando-se como padrão de referência o referido exame, apresentado no exame admissional.
- 88 O quadro clínico descrito sugere que o paciente sofreu exposição parcial a radiação ionizante.
- 89 O quadro clínico inicial desse paciente sugere que ele tenha desenvolvido a forma gastrointestinal da síndrome crônica de exposição a radiação ionizante.

A respeito de ergonomia, julgue os próximos itens.

- 90 Fordismo e taylorismo são considerados conceitos sinônimos no que se refere ao conceito de carga de trabalho.
- 91 As atividades de trabalho provocam transformações no indivíduo, as quais se devem, também, à modulação provocada pelo trabalho no corpo do trabalhador.

Um homem de vinte e oito anos de idade, destro, operador de martete manual há seis anos, procurou atendimento médico no serviço de saúde da sua empresa, queixando-se de embranquecimento, formigamento e adormecimento de todos os dedos da mão direita, e dor em ambos os membros superiores.

A respeito desse caso clínico, julgue os itens subsequentes.

- 92 Caso o referido paciente seja exposto a ruído acima do limite de tolerância, ele poderá apresentar alterações auditivas de maior intensidade que aquelas normalmente apresentadas por trabalhador submetido aos referidos ruídos, mas não submetido às vibrações do martetele.
- 93 O diagnóstico mais provável para o paciente em apreço é de vibração mão-braço, com fenômeno de Raynaud.
- 94 Os sintomas apresentados por esse trabalhador indicam que ele apresenta síndrome do túnel do carpo à direita.
- 95 Para o trabalhador em apreço, o limite de exposição ocupacional diária à vibração produzida pelo martetele corresponde a um valor de aceleração resultante de exposição normalizada de 15 m/s².

Uma servidora compareceu à inspeção pericial no dia 27/6/2015 portando um atestado médico cadastrado no sistema de recursos humanos no mesmo dia da inspeção, com as seguintes informações: “A paciente em epígrafe foi atendida neste serviço ambulatorial no dia 23/6/2015 e necessita de cinco dias de afastamento do trabalho para sua completa recuperação, em decorrência de doença catalogada na CID 10 como J01.0.” A referida classificação na CID corresponde ao diagnóstico de sinusite aguda. A servidora citada não tem nenhum registro de licença para tratamento da própria saúde em seu prontuário médico ou assentamento funcional, no último ano.

Nessa situação hipotética,

- 96 é facultado ao médico perito aumentar o período de afastamento da servidora para sete dias, caso julgue necessário.
- 97 não é facultado ao médico perito reduzir o período de afastamento da servidora para três dias, mesmo que julgue necessário.
- 98 o atestado foi entregue fora do prazo estabelecido nas instruções normativas vigentes.
- 99 a inspeção pericial poderia ser dispensada.

Um servidor apresentou à inspeção pericial um atestado de seu médico particular, o qual foi cadastrado no sistema SIAPE no dia 3/7/2015. O atestado continha as seguintes informações: “O paciente em epígrafe foi atendido neste serviço assistencial no dia 1.º/7/2015 e necessita de dois dias de afastamento do trabalho para sua completa recuperação, em decorrência de código Z47.9 da CID 10.” A classificação citada corresponde na CID a “seguimento ortopédico não especificado”. Os assentamentos funcionais do servidor registram treze dias de licença para tratamento da própria saúde nos últimos doze meses em decorrência da mesma codificação (Z47.9).

Em relação ao caso acima descrito, julgue os itens que se seguem.

- 100 O servidor deveria ser submetido a avaliação pericial por médico perito especialista em ortopedia.
- 101 O atestado apresentado não é passível de inspeção pericial para fins de homologação, seja por perícia singular, seja por junta médica.
- 102 O atestado foi entregue dentro do prazo estabelecido nas instruções normativas vigentes.

Um servidor de sessenta e dois anos de idade, diabético e hipertenso, apresentou à inspeção pericial atestado médico de instituição pública de saúde, o qual havia sido cadastrado no sistema de recursos humanos no dia 30/6/2015. O atestado continha as seguintes informações: “Atesto para os devidos fins que o paciente em epígrafe foi internado neste hospital no dia 25/6/2015, recebendo alta hospitalar em 29/6/2015. Deverá permanecer afastado do trabalho por sete dias, a partir do dia 25/6/2015. Informamos, a pedido do paciente, que ele foi acometido por pneumonia bacteriana não especificada (CID 10: J15.9). O paciente foi encaminhado para avaliação da pneumologia, a qual foi agendada para o dia 4/7/2015.” Os assentamentos funcionais do servidor registram cento e cinquenta dias de licença para tratamento da própria saúde, nos últimos doze meses, em decorrência de patologias variadas, incluindo cirurgia cardíaca complicada e amputação de membro inferior esquerdo na altura do terço superior da coxa, em decorrência de doença vascular grave.

Com referência a esse caso hipotético, julgue os itens subsequentes.

- 103 O servidor deverá ser submetido a avaliação pericial por junta médica oficial.
- 104 O atestado foi entregue fora do prazo estabelecido em lei.
- 105 A licença referente ao atestado apresentado poderia ser concedida administrativamente, sem necessidade de inspeção pericial.

No dia 3/1/2014, um servidor de vinte e sete anos de idade caiu de uma altura correspondente à sua própria estatura ao tropeçar no tapete do local em que trabalhava e apresentou uma crise convulsiva subsequente a trauma craniano provocado pela queda. Ele foi internado, submetido a exame de tomografia computadorizada de crânio, que diagnosticou edema cerebral difuso, sem desvio de linha média. Foi necessária a administração de doses terapêuticas de fenitoína (hidantolização) na admissão hospitalar. Como houve rebaixamento de consciência, ele foi intubado e permaneceu em ventilação mecânica por um período inicial de setenta e duas horas. Subsequentemente, apresentou broncoaspiração e pneumonia, tendo ficado internado na UTI por sessenta dias. Ele recebeu alta hospitalar no 90.º dia após o trauma e foi submetido a tratamento de reabilitação motora por mais trinta dias. Retornou ao trabalho em 2/5/2014, totalizando cento e vinte dias de licença médica. Apresentou boas condições de saúde até que, em 27/4/2015, foi internado em UTI por apendicite perfurada e peritonite fecal. O tempo total dessa internação foi de quinze dias e ele recebeu alta hospitalar em boas condições, tendo retornado ao trabalho em 11/5/2015. Em 13/5/2015, sua única irmã foi acometida por gravidez tubária rota, necessitando de cirurgia e internação hospitalar. O servidor apresentou atestado e requereu seu afastamento do trabalho por um período de dois dias para acompanhar sua irmã. O atestado foi cadastrado no mesmo dia em que a irmã havia sido internada.

Com base nessa situação hipotética, julgue os itens subsequentes.

- 106 A primeira licença, ocorrida entre os dias 3/1/2014 e 2/5/2014, totalizando cento e vinte dias de licença, refere-se a licença para tratamento da própria saúde do servidor.
- 107 Os atestados médicos apresentados pelo servidor no período de 3/1/2014 a 2/5/2014 devem ser avaliados por junta médica oficial, composta por três médicos designados pelo órgão.
- 108 O segundo atestado apresentado pelo servidor, sugerindo quinze dias de afastamento no período de 27/4/2015 a 11/5/2015, poderia ser homologado após inspeção por perícia singular.
- 109 O segundo atestado apresentado pelo servidor é considerado prorrogação da primeira licença médica de cento e vinte dias, finda em 2/5/2014.

- 110 O terceiro atestado apresentado pelo servidor com término em 14/5/2015 é considerado prorrogação da segunda licença médica, finda em 11/5/2015.
- 111 O atestado apresentado pelo servidor referente aos dias 13 e 14/5/2015 não é passível de homologação, seja por perícia singular, seja por junta médica.

Espaço livre

Acerca das atribuições periciais do médico perito, julgue os itens seguintes.

- 112 Inexistindo meios e recursos adequados em instituição pública, servidores que tenham sofrido lesões decorrentes de acidente em serviço terão custeado pelo órgão público seu tratamento em rede privada de saúde.
- 113 Na avaliação de incapacidade laboral, deve-se considerar, além do agravamento da doença pela permanência no trabalho, a possibilidade de risco à vida de terceiros.
- 114 Na avaliação pericial de servidores aposentados por invalidez decorrente de acidente em serviço, é obrigatório que o médico perito registre no laudo pericial conclusivo o nome ou a natureza da doença.
- 115 O médico perito deverá inspecionar todo servidor que apresentar atestado médico em que não conste o diagnóstico da doença que o acomete ou o código da CID.

A respeito do Subsistema Integrado de Atenção à Saúde do Servidor Público Federal (SIASS), julgue os itens que se seguem.

- 116 O comitê gestor do SIASS é composto por cinco membros dos seguintes ministérios: Ministério da Saúde; Ministério da Previdência Social; Ministério do Planejamento, Orçamento e Gestão; Ministério da Educação; Ministério do Trabalho e Emprego.
- 117 O SIASS faz parte do Sistema de Pessoal Civil da Administração Federal (SIPEC) e está vinculado ao Ministério da Saúde.

Uma servidora de trinta e cinco anos de idade apresentou à inspeção pericial um atestado para acompanhamento do filho de quinze anos de idade, submetido a cirurgia para retirada dos quatro dentes de siso inclusos. No atestado, constavam as seguintes informações: “Atesto que a senhora Rita da Silva acompanhou seu filho Fábio Silva em procedimento cirúrgico ambulatorial e deve ser afastada de suas atividades laborais por quatro dias. Devido às complicações apresentadas durante a intervenção, o menor deverá ficar sob observação domiciliar, sob acompanhamento materno rigoroso. A presença da mãe é imprescindível para a boa recuperação do menor. CID da mãe: Z76.3 (Pessoa em boa saúde acompanhando pessoa doente); CID do menor: Z54.0 (convalescença após cirurgia) e K01.0 (dentes inclusos).” O atestado continha o nome do profissional, sua assinatura, número da inscrição profissional no Conselho Regional de Odontologia, bem como a data da emissão do atestado. A servidora apresentou o atestado no setor adequado no mesmo dia em que seu filho tinha se submetido ao procedimento cirúrgico. Não há registros de outras licenças usufruídas pela servidora no último ano.

De acordo com as informações apresentadas nessa situação hipotética,

- 118 o atestado apresentado está em conformidade com a legislação vigente.
- 119 a perícia poderá ser dispensada, a critério do perito, para a concessão da licença pretendida.
- 120 há necessidade de inspeção pericial, que deverá ser realizada em perícia singular por profissional odontólogo.