

CONHECIMENTOS ESPECÍFICOS

Há muito tempo tem sido demonstrada a associação entre a elevação da concentração plasmática de colesterol e a maior incidência de aterosclerose. Nesse sentido, a terapia nutricional deve ser adotada para prevenção e tratamento das dislipidemias. Considerando esse assunto e os aspectos a ele relacionados, julgue os itens a seguir.

- 51 Os ácidos graxos ômega-3 promovem redução do colesterol plasmático por meio da redução da síntese hepática de LDL-colesterol, devido à ação da enzima acil colesterol-acil transferase.
- 52 O β -sitosterol, principal fitosterol presente nos alimentos, é capaz de reduzir a colesterolemia, pois compete com a absorção do colesterol da luz intestinal, sem influenciar os níveis plasmáticos de triglicérides.

A nefropatia induzida por contraste (NC) é uma importante causa de insuficiência renal aguda. Dada à elevada prevalência e potencial de gravidade desse mal, justificam-se medidas de prevenção eficazes. Acerca desse assunto, julgue o item abaixo.

- 53 A hidratação com solução salina a 0,45%, utilizada previamente ao procedimento com uso de contraste, é mais eficaz para a prevenção da injúria renal que a utilização de soluções isotônicas.

Com relação à prevenção e à detecção precoce do câncer, julgue os itens seguintes.

- 54 O rastreamento de câncer de pulmão em tabagistas ou ex-tabagistas deve ser realizado anualmente, por meio da radiografia de tórax. Essa prática resulta em menor incidência de câncer de pulmão em estágio avançado e menor mortalidade.
- 55 A maioria dos casos de câncer colo-retal (CCR) deriva dos pólipos adenomatosos, cuja evolução é indolente, de forma que um pólipo menor que 1,0 cm evolui para lesão invasiva em, aproximadamente, dez anos. Nesse sentido, a realização de colonoscopia para detecção e remoção dos pólipos adenomatosos é importante para reduzir a incidência de CCR.

Um paciente de dezenove anos de idade compareceu à consulta, relatando que, havia um ano, sofria de níveis pressóricos elevados, associados à cefaleia occipital. Desde então, faz uso de hidroclorotiazida, anlodipino e atenolol em doses máximas, porém sem controle adequado dos níveis pressóricos. Os exames complementares revelaram os seguintes resultados: sódio = 142 mEq/L; potássio = 4,8 mEq/L; ureia = 24 mg/dL; creatinina = 0,8 mg/dL; glicemia de jejum = 83 mg/dL; colesterol total = 140 mg/dL; triglicérides = 106 mg/dL e ácido úrico = 5,1 mg/dL. A análise da urina não mostrou anormalidades. A radiografia de tórax revelou área cardíaca aumentada e trama vascular pulmonar normal. O eletrocardiograma mostrou hipertrofia ventricular esquerda. No momento da consulta, o paciente encontrava-se assintomático. Ao exame físico, apresentou pressão arterial de 162 mmHg \times 106 mmHg, frequência cardíaca de 58 bpm, bulhas normofonéticas e sopro sistólico amplo em crescendo-decrescendo, audível em todo o precórdio e com diminuição dos pulsos pediosos. Os demais dados do exame físico não apresentaram alterações significativas.

Com base nesse caso clínico, julgue os itens subsecutivos.

- 56 Visando o controle pressórico e a redução da morbimortalidade em longo prazo, é indicado, nesse caso, o tratamento clínico com o uso permanente de inibidor da enzima de conversão da angiotensina.
- 57 O paciente deve realizar tomografia computadorizada de abdome para a confirmação do diagnóstico.

Uma paciente de vinte e nove anos de idade, previamente hígida e com trinta e duas semanas de gestação, compareceu à consulta com queixa de cefaleia holocraniana de leve intensidade. Ao exame físico, apresentou pressão arterial de 154 mmHg \times 102 mmHg, frequência cardíaca de 88 bpm, bulhas normofonéticas e ausência de sopros. Os demais dados do exame físico não apresentaram alterações significativas. Os exames complementares evidenciaram apenas proteinúria de 440 mg, em 24 horas, sem qualquer outra anormalidade. O eletrocardiograma não mostrou alterações.

Com base no caso clínico apresentado, julgue os itens a seguir.

- 58 A paciente deve ser encaminhada imediatamente para a administração endovenosa de sulfato de magnésio e hidralazina endovenosa para estabilização do quadro acima descrito.
- 59 Havendo boas condições maternas e fetais, o tratamento definitivo é a cesariana imediata, precedida da administração de corticoide.
- 60 A patogênese dessa situação é explicada pela limitada migração dos citotrofoblastos em direção às arteríolas uterinas espiraladas. Essa falência do remodelamento vascular impede uma resposta adequada ao aumento da demanda do fluxo sanguíneo que ocorre durante a gestação, diminuindo a perfusão uteroplacentária e provocando isquemia da placenta.

Uma paciente de cinquenta e cinco anos de idade, com diagnóstico de diabetes melito, procurou o ambulatório para exame periódico, relatando uso regular de metformina 1g ao dia. Ao exame físico, apresentou peso de 73 kg; altura de 1,62 m; circunferência abdominal de 86 cm; pressão arterial de 124 mmHg \times 78 mmHg; frequência cardíaca de 72 bpm. Os exames complementares revelaram colesterol total = 192 mg/dL; HDL-C = 44 mg/dL; LDL-C = 115 mg/dL; triglicérides = 164 mg/dL; glicemia de jejum = 112 mg/dL e hemoglobina glicada (A1C) de 6,4%. Os resultados do eletrocardiograma e dos demais exames complementares foram normais.

Diante desse quadro clínico, julgue os itens que se seguem.

- 61 Embora não haja modificações intensas nos níveis de LDL-colesterol, a atividade física é indicada, pois reduz a concentração plasmática de triglicérides, aumenta os níveis de HDL-colesterol e diminui a suscetibilidade à oxidação das partículas de LDL-colesterol.
- 62 Deve ser indicada a realização de tomografia de coronárias para a análise do escore de cálcio, estratificação do risco cardiovascular global e eventual intensificação de medidas preventivas.

No que diz respeito à insuficiência cardíaca com fração de ejeção preservada (ICFEP), julgue os itens subsecutivos.

- 63 Os inibidores da enzima de conversão da angiotensina ou bloqueadores dos receptores da angiotensina são responsáveis por reduzirem a mortalidade por causas cardiovasculares na ICFEP.
- 64 A ICFEP é mais prevalente entre mulheres, idosos, portadores de hipertensão arterial sistêmica, hipertrofia ventricular esquerda, diabetes, obesidade, doença coronária e fibrilação atrial.

Quanto à formação e à instabilidade da placa aterosclerótica, julgue o próximo item.

- 65 As placas instáveis apresentam atividade inflamatória intensa, especialmente nas bordas laterais, com grande atividade proteolítica, núcleo lipídico proeminente e capa fibrótica tênue. A maioria dos eventos coronarianos agudos ocorre por ruptura de placas com estenoses leves a moderadas, levando à exposição de material lipídico trombogênico.

Uma paciente de setenta e oito anos de idade procurou atendimento médico e relatou ter apresentado três episódios de síncope, sem pródromos, durante atividade física, tendo ocorrido o último havia dois dias. Ao exame físico, apresentou pulso com ascensão lenta e de baixa amplitude, pressão arterial de 100 mmHg × 88 mmHg, frequência cardíaca de 74 bpm, *ictus* visível e palpável no 5.º espaço intercostal (EIC) à esquerda na linha hemiclavicular, com frêmito no 2.º EIC à direita e no 4.º EIC à esquerda. À ausculta, foi observado ritmo cardíaco em dois tempos com sopro sistólico de ejeção de 3+/4+, durante toda a sístole, com irradiação para as carótidas e intensidade reduzida mediante a manobra de *handgrip*. Os demais sistemas não apresentaram alterações significativas. O eletrocardiograma revelou bloqueio completo do ramo esquerdo.

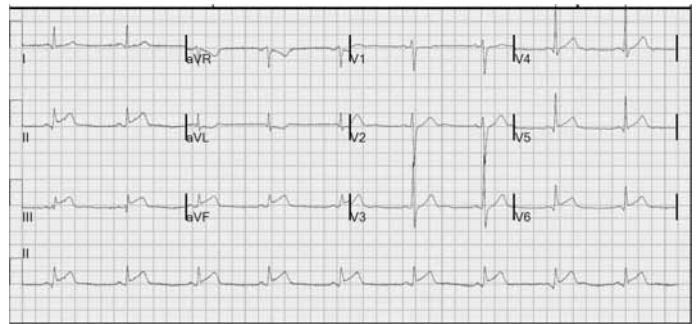
Tendo como base o caso clínico acima descrito, julgue os itens a seguir.

- 66 Recomenda-se a prescrição de um inibidor da enzima de conversão da angiotensina para retardo da evolução da valvulopatia e consequente redução da morbimortalidade.
- 67 O provável diagnóstico é insuficiência mitral importante.

No que se refere às miocardiopatias, julgue os itens que se seguem.

- 68 A displasia arritmogênica do ventrículo direito é caracterizada por uma deposição fibrogordurosa, inicialmente no epicárdio ou no intramiocárdio, que evolui com extensão transmural, afinamento e dilatação da parede até a formação de aneurismas, tipicamente localizados nas porções inferior, apical e infundibular do ventrículo direito. As alterações eletrocardiográficas típicas incluem o atraso final da condução do QRS com baixa voltagem e maior duração (onda épsilon) e ondas T negativas nas derivações anteriores.
- 69 A miocardiopatia restritiva é caracterizada por disfunção sistólica, volume diastólico aumentado, aumento das câmaras ventriculares, complexo QRS de alta voltagem e cardiomegalia proporcional ao grau de insuficiência cardíaca dos pacientes.

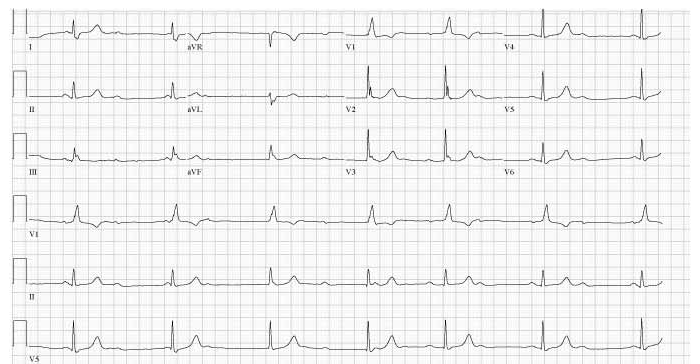
Um paciente de cinquenta e quatro anos de idade, hipertenso, sem outros antecedentes, foi atendido no pronto atendimento, relatando ter iniciado, havia três horas, dor torácica lancinante na parede anterior com irradiação para dorso, de forte intensidade e sem alívio com analgésicos comuns. Ao exame físico, apresentou-se sudorético e acianótico, com saturação de oxigênio em ar ambiente de 89%, pressão arterial de 178 mmHg × 106 mmHg e frequência cardíaca de 106 bpm. Apresentou assimetria de pulsos periféricos e ritmo cardíaco regular em três tempos (quarta bulha presente) sem sopros. O restante do exame físico não evidenciou anormalidades significativas. Os valores de CK-MB massa e da troponina na admissão encontravam-se normais. A radiografia de tórax revelou alargamento do mediastino. A imagem que se segue apresenta o eletrocardiograma (com calibração padrão) que foi realizado na chegada do paciente ao pronto atendimento.



Com base no caso clínico e na figura acima apresentados, julgue os itens seguintes.

- 70 Deve-se administrar clopidogrel em dose de ataque associado ao ácido acetilsalicílico e fibrinolítico.
- 71 O traçado eletrocardiográfico é compatível com a ocorrência de comprometimento da artéria descendente anterior.
- 72 No caso clínico acima apresentado, é indicado o uso de metoprolol intravenoso, oxigênio suplementar e analgesia.

Um paciente de cinquenta e um anos de idade, portador de cardiopatia chagásica, foi levado à emergência hospitalar devido a síncope. A acompanhante relatou que o paciente queixava-se de sudorese fria e mal-estar, seguido de um episódio de síncope havia uma hora. Ao exame físico, o paciente estava dispneico, com saturação de oxigênio de 88% e pressão arterial de 88 mmHg × 56 mmHg. Não foram detectadas outras alterações significativas ao exame. O eletrocardiograma (com calibração padrão) apresentado a seguir foi realizado na chegada do paciente ao pronto-socorro.



A respeito do caso clínico relatado, julgue o item subsecutivo.

- 73 É indicado o uso temporário do marca-passo transcutâneo, além de analgesia e sedação, conforme a necessidade.

Uma paciente de vinte e oito anos de idade foi atendida no serviço de urgência com sintomas agudos de tosse e dispnéia durante um treino de corrida. Na anamnese, negou histórico de patologias do trato respiratório, exceto crises frequentes de rinite alérgica. No exame físico, apresentou taquipneia, taquicardia, pulso paradoxal, hipertimpanismo do tórax, sibilos expiratórios e 90% de saturação de oxigênio. Após encaminhamento, a paciente realizou avaliação da função pulmonar.

Com base nas informações apresentadas, e no que se refere ao possível diagnóstico da paciente, julgue o item a seguir.

- 74 Nesse caso, é esperado, na prova de função pulmonar, o aumento do pico do fluxo expiratório (PFE) e a redução da capacidade vital (CV).

Com relação à doença pulmonar obstrutiva crônica (DPOC), julgue os itens que se seguem.

- 75 A obstrução das vias aéreas ($VEF_1/CVF < 0,70$) em um indivíduo com pelo menos 20 maços/ano de exposição ao tabaco constitui diagnóstico presuntivo de DPOC.
- 76 A obstrução das vias aéreas e a alteração da forma das paredes torácicas colocam em desvantagem os músculos inspiratórios, ocasionando dispnéia em pacientes com DPOC.
- 77 A redução do VEF_1 e o aumento da capacidade pulmonar total (CPT) são alterações comuns em indivíduos com DPOC.

A pneumonia adquirida na comunidade inclui casos de pneumonia infecciosa em pacientes que vivem, de forma independente, na comunidade. Os pacientes que estiveram hospitalizados por outras razões durante menos de 48 horas, antes do desenvolvimento de sintomas respiratórios, também são considerados como tendo pneumonia adquirida na comunidade, porque é provável que a inoculação tenha ocorrido antes da admissão.

Com relação ao assunto acima abordado e aos aspectos a ele relacionados, julgue os itens subsecutivos.

- 78 Os tabagistas e pacientes idosos com DPOC estão sujeitos a maior risco de infecção por *Streptococcus pneumoniae* invasivo, assim como *Hemophilus influenzae*, *Moraxella catarrhalis* e *Legionella*.
- 79 Na pneumonia, a inalação de gotículas aerossolizadas em suspensão (diâmetros que variam de 0,5 a 1 μm) é o mais frequente mecanismo de infecção pulmonar e os microrganismos que podem chegar aos pulmões dessa maneira incluem: *Mycobacterium tuberculosis*, *Yersinia pestis*, *Legionella pneumophila*, *Streptococcus pneumoniae* e alguns vírus.
- 80 Considere que:
PORT = escores que determinam o índice de gravidade da pneumonia, variam de I a V, compreendem fatores demográficos, comorbidades, dados do exame físico, exames laboratoriais e radiografia.

PORT I: ausência de preditores
PORT II: < 71 pontos
PORT III: 71-90 pontos
PORT IV: 91-130 pontos
PORT V: > 130 pontos

Com base nessas informações, é correto afirmar que, para um paciente com pneumonia comunitária avaliado na escala de risco como PORT I ou II, a primeira opção de tratamento é um macrolídeo, podendo ser substituído, em caso de contraindicação, por uma quinolona.

A maioria das úlceras pépticas está associada à colonização por *Helicobacter pylori*. O risco de desenvolvimento de uma úlcera na presença do *H. pylori* é determinado por uma combinação de fatores relacionados com hospedeiro e bactéria.

A respeito desse assunto, julgue os próximos itens.

- 81 As úlceras de estresse ocorrem independentemente da colonização por *Helicobacter pylori*. Úlceras associadas a lesão cefálica são conhecidas como úlceras de Cushing e úlceras associadas a queimaduras extensas são conhecidas como úlceras de Curling.
- 82 A doença ulcerosa péptica é um quadro clínico encontrado nas síndromes hiper-histamínicas, como a mastocitose sistêmica e a leucemia mielógena crônica.
- 83 O risco de desenvolver úlcera durante o uso de anti-inflamatório não esteroide (AINE) é maior em pacientes que tem mais de sessenta anos de idade, em pacientes que tiveram previamente alguma úlcera e em pacientes que utilizam anticoagulantes.

A insuficiência renal aguda (IRA) é uma síndrome caracterizada por queda abrupta da filtração glomerular, ocasionando retenção de escórias do metabolismo nitrogenado, como ureia e creatinina. Em relação à IRA, julgue os itens a seguir.

- 84 Independentemente do mecanismo de ação, o rim é particularmente sensível a agentes tóxicos e a razão desta vulnerabilidade é que as células do túbulo fino ascendente da alça de Henle possuem um sistema de transporte de solutos orgânicos, estando mais diretamente expostas a agentes tóxicos.
- 85 Na IRA tóxica-exógena, seja por contraste iodado, antibióticos ou AINE, os achados na urina são: hematúria, leucocitúria, proteinúria leve e cilindros hemáticos.
- 86 A diminuição da fração de excreção de sódio (FE Na) é encontrada na IRA pré-renal, como também em doenças em que a função tubular está preservada, como glomerulonefrites agudas, vasculites, obstruções do trato urinário, nefropatia pós-contraste iodado, mioglobulinúria/ hemoglobulinúria e rim da sepse.

A pancreatite aguda deve ser diferenciada de muitas condições causadoras de dor abdominal superior, náuseas e vômitos e que apresentam elevação da amilase e lipase séricas, como a perfuração de vísceras, obstrução intestinal e isquemia mesentérica.

A respeito dos aspectos que envolvem o diagnóstico e tratamento da pancreatite aguda, julgue os itens que se seguem.

- 87 O tratamento da pancreatite aguda leve consiste em manutenção do equilíbrio hídrico, sonda nasogástrica, medicações analgésicas para controle da dor e profilaxia antibiótica.
- 88 Marcadores como peptídeo de ativação do tripsinogênio sérico e urinário, amilase e lipase séricas e proteína C-reativa podem ajudar a diferenciar pancreatites graves das leves.
- 89 É indicado laparotomia urgente, em pacientes com leucocitose persistente ou febre ocorrendo dez dias após o início da pancreatite aguda grave e a presença de células polimorfonucleares e bactérias no aspirado da área necrótica.

Um paciente do sexo masculino, de trinta e seis anos de idade, queixa-se de escurecimento da urina há vinte e quatro horas. Relata viagem ao exterior há quatro semanas e uso regular de drogas ilícitas. O exame físico mostra icterícia e dor à palpação profunda em hipocôndrio direito. Os exames laboratoriais detectaram níveis séricos elevados de bilirrubinas e transaminases. Os títulos virais para hepatite aguda foram:

- IgM anti-HAV positivo
- IgM anti- HBC negativo
- HBsAg positivo
- HBeAg positivo
- HBcAg positivo

Com base nesse caso clínico, julgue os itens seguintes.

- 90** A vasculite mucocutânea, a glomerulonefrite e a poliarterite nodosa são doenças que podem acometer pacientes portadores de hepatite B crônica.
- 91** O paciente é acometido de um quadro agudo de hepatite A sobreposta à hepatite B crônica.
- 92** O genótipo A da hepatite B é o mais comum encontrado entre os usuários de drogas injetáveis e está associado à maior probabilidade de cirrose e carcinoma hepatocelular.

Acerca de insuficiência adrenal, julgue os itens subsecutivos.

- 93** Nos cuidados pré-operatórios de pacientes que fazem uso contínuo de glicocorticoide exógeno, está recomendado dose suplementar de hidrocortisona de 50 mg EV antes da cirurgia e 25 mg a cada oito horas por 24-48 horas.
- 94** Na adrenalite autoimune, a síndrome poliglandular tipo 2 ou síndrome de Schmidt é caracterizada por insuficiência adrenal, hipotireoidismo e candidíase mucocutânea.

Cefaleia é uma das queixas mais frequentes na prática clínica. Em relação ao diagnóstico e tratamento das cefaleias, julgue os próximos itens.

- 95** Paciente com quadro clínico sugestivo de meningite aguda, sem sinais neurológicos localizatórios, deve ser submetido imediatamente à punção líquórica, sem necessidade de tomografia prévia.
- 96** No tratamento da cefaleia em salvas, a inalação de oxigênio a 100%, em fluxo de 5 a 7 litros/minuto, deve ser sempre considerada como a primeira opção para abortar a crise.
- 97** Na investigação do paciente com suspeita de cefaleia secundária à arterite de células gigantes, a velocidade de hemossedimentação (VHS) pode ser mais importante que a tomografia computadorizada de crânio.

Um jovem, solteiro, com vinte e quatro anos de idade, procurou assistência médica por apresentar prurido peniano, iniciado havia três dias, seguido de disúria associada a corrimento uretral purulento, iniciada havia um dia. Durante a consulta, negou febre e informou ter relações sexuais com várias parceiras e, algumas vezes, sem o uso de preservativo. Coletado o material da secreção uretral, parte foi corada pelo método de Gram, que mostrou leucócitos contendo diplococos gram-negativos intracelulares, arranjados aos pares, e a outra parte do material foi enviada para cultura.

A respeito desse caso clínico, julgue os itens que se seguem.

- 98** A principal hipótese diagnóstica é uretrite gonocócica.
- 99** O meio de cultura específico e ideal para crescimento do agente etiológico é o Thayer-Martin.
- 100** O uso de penicilina G benzatina, intramuscular, em dose única de 2.400.000 UI, sendo 1.200.000 UI em cada glúteo, deve ser o tratamento de primeira escolha para esse paciente.

Durante consulta médica, um paciente de trinta e oito anos de idade queixou-se de dor intensa e lancinante na articulação metatarsofalangeana do 1.º pododáctilo direito, com vermelhidão e edema localizados, que teve início havia, aproximadamente, um dia. Negou manifestações semelhantes na história pregressa. A investigação clínico-laboratorial consecutiva possibilitou confirmar o diagnóstico de artrite gotosa aguda.

Com base nesse caso clínico, julgue os itens subsecutivos.

- 101** As condições que predis põem a esse tipo de manifestação aguda, que devem ser pesquisadas e que, se possível, evitadas no futuro, incluem ingestão excessiva de bebidas alcoólicas, trauma, jejum prolongado, desidratação e uso de medicamentos que alteram o metabolismo dos uratos (diuréticos tiazídicos e de alça, por exemplo).
- 102** O controle clínico e imediato das manifestações expressas pelo paciente em tela é feito mediante o uso de medicamentos inibidores da xantina oxidase, que apresentam intensas propriedades anti-inflamatórias intrínsecas.
- 103** Essa típica manifestação clínica é denominada podagra.

Uma paciente de vinte e cinco anos de idade, com diagnóstico prévio de dupla lesão mitral de etiologia reumática, procurou atendimento médico por apresentar febre alta iniciada havia dois dias. O exame físico constatou palidez cutâneo-mucosa; febre (temperatura axilar de 39,5 °C); taquicardia; pressão arterial de 125 mmHg × 85 mmHg; pulmões limpos; ritmo cardíaco regular, em dois tempos; presença de sopro sistólico rude, grau 2 de Levine, mais bem audível em foco mitral, irradiado para linha axilar anterior; e presença de estalido de abertura da mitral e ruflar diastólico, mais bem audíveis em área mitral. Também foram observadas máculas eritematosas indolores localizadas nas palmas das mãos. O ecodopplercardiograma transesofágico mostrou vegetação móvel aderida ao folheto da valva mitral. O médico assistente, com base nessas manifestações clínicas, considerou endocardite infecciosa como a principal hipótese diagnóstica e solicitou a coleta de três amostras de hemocultura.

Tendo como base a etiologia, o diagnóstico e o tratamento dessa doença infecciosa, julgue os itens que se seguem.

- 104** A etiologia mais frequente nesse tipo de valvopatia está associada a bactérias gram-negativas do grupo HACEK.
- 105** As máculas cutâneas observadas no exame físico da paciente, denominadas manchas de Roth, decorrem, do ponto de vista fisiopatogenético, de fenômenos embólicos periféricos.
- 106** Considere que o estado clínico da paciente tenha piorado e que o médico assistente tenha decidido iniciar imediatamente tratamento antibiótico empírico, sem esperar a liberação do resultado das hemoculturas que já foram colhidas. Nesse caso, o uso de vancomicina, via intravenosa, representa uma escolha apropriada para a terapia inicial.

Considerando as diretrizes da Associação Norte-Americana do Coração (2010) e da Sociedade Brasileira de Cardiologia (2013), julgue os itens que se seguem, acerca das bases científicas e procedimentos associados à ressuscitação cardiopulmonar de adultos.

- 107** Em caso de parada cardíaca com um socorrista, recomenda-se que seja mantida uma frequência de 100 compressões torácicas por minuto, no mínimo.
- 108** No procedimento de ressuscitação cardiopulmonar, considera-se uma compressão torácica efetiva quando o socorrista promove compressão do tórax com profundidade de, no mínimo, dois centímetros.
- 109** Após a chegada da equipe do Serviço de Atendimento Móvel de Urgências (SAMU), e feita a monitorização eletrocardiográfica, recomenda-se que, na presença de qualquer ritmo de parada cardiorrespiratória, a primeira droga a ser administrada seja a amiodarona, na dose de 150 mg, por via intravenosa, em *bolus*.
- 110** Do ponto de vista fisiopatológico são reconhecidas três fases da parada cardíaca: a elétrica, a hemodinâmica e a metabólica.
- 111** Em ambiente extra-hospitalar, a causa mais frequente de parada cardíaca é a atividade elétrica sem pulso.
- 112** Se, em um atendimento extra-hospitalar, o socorrista verificar que o paciente não responde aos comandos verbais e não respira, ele deverá solicitar ajuda e, em caso de ausência de pulso arterial, o socorrista deverá realizar como procedimento inicial a abertura das vias aéreas e realizar quatro ventilações pulmonares seguidas de quinze compressões torácicas efetivas.

Um paciente de 63 anos de idade procurou atendimento médico devido a dor intensa na região torácica esquerda, de início súbito. O paciente relatou sensação de algo “rasgando” internamente, com irradiação para o dorso e para o abdome (flancos e região pélvica), que havia iniciado há duas horas. Informou ter diagnóstico de hipertensão arterial, mas utiliza de forma irregular a medicação. A pressão arterial na admissão foi de 260 mmHg × 160 mmHg e o restante do exame físico e complementares confirmaram o diagnóstico de emergência hipertensiva — dissecação aguda da aorta, com extensão da raiz dessa artéria até a origem das artérias ilíacas.

Com base nesse caso clínico, julgue os itens de **113** a **115**.

- 113** Pelo envolvimento da aorta ascendente, a dissecação aórtica descrita no paciente é classificada como do tipo A, segundo o sistema de classificação de Stanford.

- 114** Nessa situação clínica emergencial, o uso de nitroprussiato de sódio, por via intravenosa, é recomendado para atingir dois objetivos terapêuticos básicos: redução da tensão de cisalhamento da parede da aorta; e redução da pós-carga de trabalho do coração.
- 115** Para a confirmação diagnóstica dessa condição clínica por meio de exame de imagem, são úteis a ressonância magnética nuclear do tórax, a tomografia computadorizada em espiral (com contraste) do tórax e a ecodopplercardiografia transesofágica multiplano.

Um jovem de 18 anos de idade procurou atendimento médico e relatou que, cerca de dez minutos após a ingestão de frutos do mar, passou a apresentar urticária, prurido generalizado, inchaço dos lábios e da língua, inchaço bipalpebral, sensação de garganta fechando, tosse, náuseas e vômitos. O exame clínico confirmou as manifestações cutâneo-mucosas relatadas, pressão arterial de 85 mmHg × 60 mmHg e sibilos difusos à ausculta pulmonar.

Com base nessa condição clínica e levando em conta que o médico assistente tenha considerado a anafilaxia como principal hipótese diagnóstica, julgue os itens que se seguem.

- 116** A avaliação das vias aéreas, a garantia da ventilação pulmonar, o controle dos níveis de pressão arterial, a avaliação das condições cardíacas e a aplicação imediata de adrenalina, por via intramuscular, são medidas que podem ser prontamente adotadas para o tratamento do paciente em tela.
- 117** Do ponto de vista evolutivo-temporal, é possível classificar as manifestações apresentadas pelo paciente como pertencentes ao padrão de anafilaxia protraída.
- 118** A maioria dos episódios com manifestações clínicas semelhantes ao descrito é desencadeada por mecanismos imunológicos que envolvem a liberação de imunoglobulinas tipo E (IgE).

Com relação ao tratamento fibrinolítico em pacientes com diagnóstico de acidente vascular encefálico (AVE) isquêmico, julgue os itens a seguir.

- 119** Há evidências científicas de melhora da evolução funcional quando o agente fibrinolítico é usado no período entre 3 a 4,5 horas após o início dos sintomas.
- 120** Suspeita de hemorragia subaracnoidea, história de hipertensão intracraniana, contagem de plaquetas < 100.000/mm³, traumatismo craniano nos últimos três meses, neoplasia intracraniana, uso de heparina nas últimas 48 horas e diátese hemorrágica conhecida são exemplos de contraindicações ao uso de fibrinolítico em paciente com AVE isquêmico.

PROVA DISCURSIVA

- Nesta prova, faça o que se pede, usando, caso deseje, o espaço para rascunho indicado no presente caderno. Em seguida, transcreva o texto para a **FOLHA DE TEXTO DEFINITIVO DA PROVA DISCURSIVA**, no local apropriado, pois **não será avaliado fragmento de texto escrito em local indevido**.
- Qualquer fragmento de texto além da extensão máxima de linhas disponibilizadas será desconsiderado.
- Na folha de texto definitivo, identifique-se apenas no cabeçalho da primeira página, pois não será avaliado texto que tenha qualquer assinatura ou marca identificadora fora do local apropriado.
- Ao domínio do conteúdo serão atribuídos até **40,00 pontos**, dos quais até **2,00 pontos** serão atribuídos ao quesito apresentação (legibilidade, respeito às margens e indicação de parágrafos) e estrutura textual (organização das ideias em texto estruturado).

Uma paciente de sessenta e oito anos de idade, hipertensa e diabética, sem lesão prévia de órgão-alvo, acordou com dispneia intensa, em razão do que procurou o pronto atendimento. Ao exame físico, apresentava-se afebril, acianótica, com saturação de oxigênio à oximetria de pulso de 87%, extremidades frias, sudorese profusa, com batimento de asa de nariz, uso de musculatura acessória, frequência respiratória de 26 rpm, pressão arterial de 162 mmHg x 106 mmHg, frequência cardíaca de 121 bpm, turgência jugular a 30° e *ictus cordis* na linha hemiclavicular, no quinto espaço intercostal esquerdo. A ausculta cardíaca revelou ritmo cardíaco regular em três tempos (terceira bulha) e sem sopros. Estertores crepitantes até o ápice e bilaterais foram observados à ausculta pulmonar. Os demais sistemas não apresentavam alterações significativas ao exame clínico. O eletrocardiograma demonstrou somente taquicardia sinusal.

Com fundamento nas informações descritas no caso clínico relatado, elabore um texto dissertativo, incluindo, necessariamente, os seguintes pontos:

- ▶ diagnóstico mais provável; [valor: 7,50 pontos]
- ▶ descrição sucinta do mecanismo fisiopatológico da situação relatada; [valor: 7,00 pontos]
- ▶ descrição do tratamento farmacológico indicado e resumo do respectivo mecanismo de ação para a resolução do quadro; [valor: 8,00 pontos]
- ▶ recomendação para se atingir a melhora da função pulmonar, caso persista a dispneia, a despeito do tratamento iniciado e da oferta de oxigênio a 100% por máscara de Venturi; [valor: 7,50 pontos]
- ▶ exames laboratoriais indicados para o auxílio ao diagnóstico etiológico na sala de emergência. [valor: 8,00 pontos]

RASCUNHO

1	
2	
3	
4	
5	
6	
7	
8	
9	
10	
11	
12	
13	
14	
15	
16	
17	
18	
19	
20	
21	
22	
23	
24	
25	
26	
27	
28	
29	
30	



cespeUnB

Centro de Seleção e de Promoção de Eventos